مجله دانشگاه علوم پزشکی شهرکرد/ دوره ۱۹، شماره ۶/ بهمن و اسفند ۱۳۹۶/ ۲۳-۱۳

مقاله پژوهشی

اثرات محافظتی عصاره هیدروالکلی دارچین بر ضایعات کبدی ناشی از بیماری کبد چرب و مسمومیت با نیتریت سدیم در موش‌های صحرایی نر بالغ

الهام اشرفی، سید ابراهیم حسینی*

گروه زیست‌شناسی، واحد شیراز، دانشگاه آزاد اسلامی، شیراز، ایران.

تاریخ دریافت: ۹۵/۷/۲۵ *تاریخ پذیرش: ۹۵/۱۰/۱۹*

چکیده:

زمینه و هدف: **دارچین گیاهی است که از طریق کاهش سطح استرس اکسیداتیو باعث اصلاح شاخص‌های اکسیداتیو می‌شود. اختلال کبد چرب و استفاده از نگه دارنده های مواد غذایی نظیر نیتریت سدیم، باعث شیوع اختلالات کبدی می‌شوند. لذا این مطالعه با هدف بررسی اثر عصاره دارچین بر تغییرات بافتی ناشی از رژیم غذایی پرچرب و محتوی نیتریت سدیم در موش‌های صحرایی نر بالغ انجام گردید.**

روش بررسی: **در این مطالعه تجربی از ۸۰ سر موش صحرایی نر بالغ در گروه‌های کنترل (فاقد تیمار)، شاهد (تیمار با حلال دارو) و ۷ دسته تجربی دریافت‌کننده رژیم غذایی پرچرب (۱۰ میلی لیتر بر کیلوگرم)، عصاره دارچین (٦٠ میلی گرم بر کیلوگرم)، نیتریت سدیم (٤٥ میلی گرم بر کیلوگرم)، دارچین با نیتریت سدیم، دارچین باریم پرچرب، نیتریت سدیم با رژیم پرچرب و نیتریت سدیم با رژیم پرچرب و دارچین با دوزهای تعیین شده استفاده گردید. تجویزها ٦٠ روزه و به‌صورت گاواژ انجام گرفت. در پایان پس از بی‌هوش نمودن حیوانات کبد آنها خارج و پس از تهیه مقاطع بافتی سلول‌های کبدی شمارش گردید ونتایج حاصل از مطالعات بافتی و شمارش سلولی توسط نرم‌افزار SPSS و از طریق آزمون‌های ANOVA و Duncan مورد آنالیز قرار گرفتند و معنی داری اختلاف داده‌ها در سطح P<۰/۰۵ در نظر گرفته شد.**

یافته‌ها: **نتایج این بررسی نشان داد رژیم غذایی پرچرب و محتوی نیتریت سدیم به ترتیب باعث افزایش و کاهش معنی دار در تعداد سلول‌های کوپفروهپاتوسیت ها در سطح P<۰/۰۱ می‌شود و در ساختار بافتی کبد نیز تغییراتی نظیر پرخونی، نکروزانعقادی، تورم سلولی، تحلیل واکوئلر، ارتشاح لنفوسیتی، آپوپتوز، احتقان و پرخونی و بالونی شدن هپاتوسیت ها مشاهده شد و در گروه‌های دریافت کننده دارچین با رژیم پرچرب و محتوی نیتریت سدیم تغییرات ایجاد شده اصلاح گردید.**

نتیجه‌گیری: **رژیم‌های غذایی پرچرب و محتوی نیتریت سدیم احتمالاً از طریق ایجاد استرس اکسیداتیو باعث ایجاد آسیب‌های بافتی در کبد می شوند. عصاره دارچین نیز احتمالاً با داشتن خواص آنتی‌اکسیدانی قوی مانع اثرات مخرب نیتریت سدیم و رژیم غذایی پرچرب بر ساختار بافتی کبد می‌گردد.**

واژه‌های کلیدی: **نیتریت سدیم، کبد چرب، دارچین، کوپفر، هپاتوسیت.**

مقدمه:

بیماری کبد چرب غیرالکلی یکی از بیماری‌های شایع در جهان امروز به‌حساب می‌آید که طیف وسیعی از بیماری‌های کبدی از استئاتوزیس ساده تا استئوهپاتیت غیرالکلی را شامل می‌شود. این بیماری معمولاً با چاقی مفرط، هیپرلیپیدمی و دیابت نوع ۲ همراه می‌باشد. بیماری کبد چرب درنتیجه تغذیه با جیره غذایی پرکالری و یا پرچرب ایجاد می‌شود و منجر به استئاتوز کبدی و آسیب به آن می‌گردد (۱).

بیماری کبد چرب، نوعی تجمع چربی در سلول‌های کبدی است که در صورت عدم کنترل، روندی بدخیم به سمت فیبروز شدن بافت کبد و تخریب سلولی آن را طی می‌کند (۲). یکی از حالت های بیماری

***نویسنده مسئول:** شیراز- دانشگاه شیراز- گروه زیست‌شناسی- تلفن: ۰۹۱۷۱۱۸۳۹۱۷، E-mail: ebrahim.hossini@yahoo.com*

کبد چرب غیرالکلی استئاتوز ساده می‌باشد که نشان‌دهنده رسوب چربی در هپاتوسیت ها است. حالت دیگر این بیماری، شامل استئوهپاتیت غیرالکلی است که علاوه بر استئاتوز نشان‌دهنده واکنش غیر التهابی- نکروزی نیز می‌باشد (۳). مقاومت به انسولین و استرس‌های اکسیداتیو از مهم‌ترین دلایل ابتلا به بیماری کبد چرب به‌حساب می‌آیند (۴).

در بیماران با اختلال کبد چرب غیرالکلی نشان داده شده است که فعالیت بدنی و انجام فعالیت‌های منظم ورزشی ضمن پیشگیری از بروز این بیماری به درمان آن نیز کمک می‌نماید (۵). دارچین گیاهی با نام علمی Cinnamomum zeylanicum یکی از قدیمی ترین گیاهان دارویی است که در طب سنتی مورد استفاده قرار می گیرد. از ترکیبات شیمیایی تشکیل‌دهنده پوست دارچین می توان به سینامون آلدهید، سافرول، سینامیک اسید، کادینن، کاریوفیلن، تانن ها، فنل ها، دی ترپن ها، ترکیبات کربوهیدراتی و موسیلاژی متفاوت و مقادیر اندکی از کومارین نیز اشاره نمود. قسمت‌های مختلف این گیاه ازجمله پوست آن دارای اثرات آنتی‌اکسیدانی بسیار قوی می‌باشد و باعث تقویت قلب، معده و روده، بهبود فعالیت کلیه‌ها و افزایش نیروی جنسی می شود (۶،۷).

مطالعه ای نشان داد که عصاره پوست گیاه دارچین احتمالاً با داشتن ترکیبات فلاونوئیدی و آنتی‌اکسیدانی از طریق افزایش برداشت گلوکز توسط سلول‌های مختلف بدن و با کاهش سطح استرس اکسیداتیو باعث اصلاح شاخص‌های قندی و انسولینی خون می‌شود (۸). در مطالعه ای دیگر نشان داده شد که مصرف دارچین باعث کاهش مالون دی آلدهید می گردد (۹). در یک بررسی نشان داده شد که مصرف روزانه مقادیر ۳،۱ و ۶ گرم دارچین، باعث کاهش معنی دار گلیسیرید، کلسترول تام، LDL و قند خون و افزایش میزان HDL در بیماران دیابتی نوع ۲ می شود (۱۰).

نیترات‌ها و نیتریت‌ها از کلیدی‌ترین افزودنی‌ها در تولید فرآورده‌های گوشتی عمل‌آوری شده محسوب می‌شوند که می‌توانند باعث آسیب به عروق خونی، کبد، طحال و دیگر اندام‌های بدن گردند (۱۱). نتایج حاصل از یک بررسی نشان داد که پروکسی نیتریت (O-ONO) حاصل از ترکیبات حاوی نیتریت و یا نیترات به‌راحتی از غشاء فسفولیپیدی سلول‌های مختلف عبور می‌کنند و با مولکول‌های زیادی از قبیل لیپیدها، پروتئین‌ها و DNA واکنش داده و از طریق نکروزه نمودن و یا پدیده آپوپتوز منجر به مرگ سلولی می‌شوند (۱۲).

بر اساس مطالعات انجام شده، مشخص شده است که پروکسی نیتریت و نیتریک اکساید به‌وسیله مکانیسم‌های مختلف بر روی سیستم قلبی و عروقی تأثیر می‌گذارند و باعث ایجاد و راه‌اندازی پروسه مرگ سلولی و آسیب‌های مختلف بافتی می‌گردند (۱۱). بر اساس نتایج حاصل از یک بررسی روشن شده است که نیتریت سدیم در دوزهای مختلف می‌تواند با افزایش میزان نیتریک اکساید در خون باعث کاهش ضخامت لایه میانی سرخرگ‌ها و منجر به ایجاد انواعی از اختلالات دیگر گردد (۱۳). نتایج حاصل از مطالعات نشان می‌دهند که در اثر دریافت چربی‌های اشباع، غلظت کلسترول و ذرات LDL در بدن بالا می‌رود و منجر به بروز بیماری‌های کبد چرب و استئاتوز کبدی می‌شود (۱۴).

از طرف دیگر ترکیبات نیتریت ازجمله افزودنی‌هایی هستند که در فرآورده‌های گوشتی مورد استفاده قرار می‌گیرند و به دلیل استفاده بی‌رویه از کودهای نیتروژن دار در کشاورزی این ماده به‌صورت گسترده در آب، خاک و اکوسیستم‌های مختلف وجود دارد (۱۵). این ترکیبات می‌تواند زندگی بسیاری از انسان‌ها را در معرض خطر قرار دهد و ازآنجاکه استفاده از فرآورده‌های گیاهی به‌عنوان جانشین یا مکمل داروهای شیمیایی مطرح است، یکی از این گیاهان پرخاصیت دارچین می‌باشد. لذا مطالعه حاضر با هدف بررسی اثر عصاره دارچین بر مسمومیت ناشی از نیتریت سدیم بر ساختار بافتی و عملکردی کبد در موش‌های صحرایی نر بالغ مبتلا به اختلال کبد چرب انجام گردید.

روش بررسی:

این مطالعه تجربی در سال ۱۳۹۵ در دانشگاه آزاد اسلامی واحد شیراز انجام شد. ۸۰ سر موش صحرایی نر بالغ از نژاد ویستار، در محدوده ی وزنی ۲۰۰-۱۹۰ گرم و سن ۱۱۰-۱۰۰ روزه آماده گردید. حیوانات مورد بررسی در این مطالعه از مرکز پرورش و نگهداری حیوانات آزمایشگاهی دانشگاه علوم پزشکی شیراز تهیه گردیدند. در مطالعه حاضر در طول دوره آزمایش، همه حیوانات از آب و غذای فشرده ساخت شرکت خوراک دام پارس تهران و بدون محدودیت برخوردار بودند و در یک اتاق مخصوص در دمای ۲۰±۲ درجه سلسیوس و در شرایط ۱۲ ساعت روشنایی و ۱۲ ساعت تاریکی نگهداری شدند. پروتکل این تحقیق بر اساس قوانین بین‌المللی در مورد حمایت از حیوانات آزمایشگاهی تنظیم و در کمیته اخلاق دانشگاه تحت شماره IR.miau13951006 به تصویب رسید. در این بررسی برای ایجاد اختلال کبد چرب غیرالکلی نیز از پروتکل گاواژ امولسیون پرچرب استفاده گردید. بر اساس این پروتکل، حیوانات علاوه بر رژیم غذایی معمولی که بدون هیچ محدودیتی در اختیار آنان قرار می‌گرفت، به مدت ۶۰ روز نیز تحت گاواژ روزانه ۲ میلی لیتر امولسیون پرچرب قرار گرفتند.

با توجه به مطالعات Machado و همکاران و ZOU و همکاران، پروتکل امولسیون پرچرب برای موش‌های صحرایی، شامل سدیم دی اکسی کولات (۱۰ گرم)، کلسترول (۱۰۰ گرم)، پودر کامل شیر (۸۰ گرم)، کربوهیدرات (۲۰۰ گرم)، روغن ذرت (۴۰۰ گرم)، ساکاروز (۱۵۰ گرم)، توئین ۸۰ (۳۶/۴ گرم)، پروپیلن گلیکول ۸۰ (۳۱/۱ گرم)، مولتی ویتامین (۲/۵ گرم)، نمک (۱۰ گرم)، مواد معدنی مخلوط (۱/۵ گرم) و آب مقطر (۳۰۰ میلی لیتر) می‌باشد ۱۷،۱۶).

در پژوهش حاضر حیوانات به ۸ گروه ۹ تایی شامل گروه‌های کنترل (فاقد تیمار)، شاهد (تحت تیمار با نرمال سالین به‌عنوان حلال داروها) و ۷ دسته تجربی تقسیم شدند. حیوانات گروه‌های تجربی نیز علاوه بر رژیم غذایی معمولی که به‌صورت نامحدود در اختیار آنان قرار داشت، به ترتیب تحت تیمار با ۶۰ میلی گرم بر کیلوگرم عصاره هیدرو الکلی دارچین، ۱۰ میلی لیتر بر کیلوگرم رژیم غذایی پرچرب، ۴۵ میلی گرم بر کیلوگرم نیتریت سدیم تهیه شده از شرکت مرک آلمان، ۱۰ میلی لیتر بر کیلوگرم رژیم غذایی پرچرب همراه با ۴۵ میلی گرم بر کیلوگرم نیتریت سدیم، ۶۰ میلی گرم بر کیلوگرم عصاره هیدرو الکلی دارچین به همراه ۱۰ میلی لیتر بر کیلوگرم رژیم غذایی پرچرب، ۶۰ میلی گرم بر کیلوگرم عصاره هیدرو الکلی دارچین همراه با ۴۵ میلی گرم بر کیلوگرم نیتریت سدیم، ۶۰ میلی گرم بر کیلوگرم عصاره هیدرو الکلی دارچین همراه با ۴۵ میلی گرم بر کیلوگرم نیتریت سدیم و ۱۰ میلی لیتر بر کیلوگرم رژیم غذایی پرچرب قرار گرفتند.

در این بررسی کلیه تجویزها به‌صورت گاواژ و برای مدت ۶۰ روز انجام گردید (۱۸). سپس در پایان دوره آزمایش پس از بی‌هوش نمودن موش‌ها به‌وسیله اتر اقدام به جداسازی اندام کبد آن‌ها گردید و پس از ثابت نمودن آن با فرمالین ۱۰٪ با کمک دستگاه‌های تیشیوپروسسور مدل meditel TBS88 ساخت کشور آلمان و میکروتوم تمام اتوماتیک مدل Sakura ساخت کشور هلند اقدام به تهیه مقاطع بافتی گردید. مقاطع بافتی تهیه شده پس از رنگ‌آمیزی با هماتوکسیلین- ائوزین مورد ارزیابی قرار گرفتند و تعداد سلول‌های کوپفر و هپاتوسیت در جایگاهی یکسان برای تمام نمونه‌ها و در سطحی معادل ۵۰۰۰ میکرومتر مربع شمارش گردیدند. در پایان پس از تأیید نرمال بودن توزیع داده ها از طریق آزمون کالموگروف- اسمیرنوف، نتایج به دست آمده با استفاده از نرم‌افزار SPSS و با استفاده از آزمون‌های آماری ANOVA و دانکن مورد تجزیه و تحلیل قرار

گرفتند و اختلاف داده‌ها در سطح P≤۰/۰۵ معنی دار در نظر گرفته شد.

یافته‌ها:

نتایج حاصل از آنالیز داده‌های این بررسی نشان داد که در میانگین تعداد سلول‌های کوپفر در حیوانات دریافت‌کننده دارچین به‌تنهایی و همراه با رژیم غذایی پرچرب و یا همراه با نیتریت سدیم نسبت به حیوانات گروه کنترل اختلاف معنی داری مشاهده نمی‌شود. همچنین، نتایج این بررسی نشان داد که در حیوانات گروه‌های تجربی تحت تیمار با رژیم غذایی پرچرب، نیتریت سدیم و رژیم غذایی پرچرب به همراه نیتریت سدیم در میانگین تعداد سلول‌های کوپفر نسبت به گروه کنترل افزایش معنی داری در سطح P≤۰/۰۵ مشاهده شد (جدول شماره ۱).

جدول شماره ۱: نتایج مربوط به تعداد سلول‌های کوپفر و هپاتوسیت در مساحتی برابر با ۵۰۰۰ میکرومتر مربع در گروه‌های مورد بررسی (میانگین ± انحراف معیار)

سلول‌ها / گروه‌ها	تعداد سلول‌های کوپفر (میکرومتر مربع)	تعداد سلول‌های هپاتوسیت (میکرومتر مربع)
کنتـرل	۲/۰۰±۰/۳۱	۷/۰۰±۰/۳۱
شاهد	۲/۰۰±۰/۲۱	۷/۰۰±۰/۳۵
دارچین (۶۰ میلی گرم بر کیلوگرم)	۱/۲۸±۰/۲۸	۷/۰۰±۰/۴۸
نیتریت سدیم (۴۵ میلی گرم بر کیلوگرم)	۵/۶۰±۰/۵۰**	۳/۴۰±۰/۶۰**
رژیم غذایی پرچرب (۱۰ میلی لیتر بر کیلوگرم)	۴/۶۰±۰/۵۰**	۳/۹۰±۰/۲۷**
رژیم غذایی پرچرب (۱۰ میلی لیتر بر کیلوگرم) + دارچین (۶۰ میلی گرم بر کیلوگرم)	۲/۶۶±۰/۹۱	۶/۰۰±۰/۳۶#
نیتریت سدیم (۴۵ میلی گرم بر کیلوگرم) + دارچین (۶۰ میلی گرم بر کیلوگرم)	۲/۵۷±۰/۶۴	۵/۷۱±۰/۴۷#
رژیم غذایی پرچرب (۱۰ میلی لیتر بر کیلوگرم) + نیتریت سدیم (۴۵ میلی گرم بر کیلوگرم)	۵/۶۶±۰/۴۲**	۳/۰۰±۰/۵۱**
رژیم غذایی پرچرب (۱۰ میلی لیتر بر کیلوگرم) + نیتریت سدیم (۴۵ میلی گرم بر کیلوگرم) + دارچین (۶۰ میلی گرم بر کیلوگرم)	۳/۸۵±۰/۵۵*#	۵/۰۰±۰/۳۷ *#

**: نشان‌دهنده اختلاف معنی دار با گروه کنترل به ترتیب در سطح P≤۰/۰۵؛ **: نشان‌دهنده اختلاف معنی دار با گروه کنترل به ترتیب در سطح P≤۰/۰۱؛ #: نشان‌دهنده اختلاف معنی دار با گروه‌های دریافت‌کننده رژیم پرچرب و نیتریت سدیم به‌تنهایی و با یکدیگر در سطح P≤۰/۰۵.*

به‌علاوه نتایج این مطالعه نشان داد که در میانگین تعداد سلول‌های کوپفر در حیوانات تحت تیمار با رژیم غذایی پرچرب به همراه نیتریت سدیم و دارچین نسبت به گروه‌های دریافت‌کننده رژیم غذایی پرچرب و یا نیتریت سدیم به‌تنهایی و یا با یکدیگر کاهش معنی داری در سطح P≤۰/۰۵ مشاهده گردید (جدول شماره ۱).

همچنین، نتایج حاصل از آنالیز داده‌های این مطالعه نشان داد که در میانگین تعداد سلول‌های هپاتوسیت در حیوانات دریافت‌کننده دارچین به‌تنهایی و همراه با رژیم غذایی پرچرب و یا همراه با نیتریت سدیم نسبت حیوانات گروه کنترل اختلاف معنی داری مشاهده نگردید؛ درحالی‌که در میانگین تعداد سلول‌های هپاتوسیت در حیوانات گروه‌های تجربی دریافت‌کننده

رژیم غذایی پرچرب و نیتریت سدیم هرکدام به‌تنهایی نسبت به گروه کنترل در سطح P≤۰/۰۱ و در حیوانات تحت تیمار با رژیم غذایی پرچرب به همراه نیتریت سدیم نسبت به گروه کنترل در سطح P≤۰/۰۵ مشاهده گردید (جدول شماره ۱).

به‌علاوه، نتایج این بررسی نشان داد که در میانگین تعداد سلول‌های هپاتوسیت در حیوانات تحت تیمار با رژیم غذایی پرچرب به همراه عصاره دارچین، دریافت‌کننده نیتریت سدیم با دارچین و تحت تیمار با نیتریت سدیم به همراه رژیم غذایی پرچرب و دارچین نسبت به گروه‌های دریافت‌کننده رژیم غذایی پرچرب و یا نیتریت سدیم به‌تنهایی و یا با یکدیگر افزایش معنی داری در میانگین تعداد سلول‌های هپاتوسیت در سطح P≤۰/۰۵ مشاهده شد (جدول شماره ۱).

نتایج حاصل از مطالعات بافتی در گروه‌های کنترل و شاهد نشان داد که هیچ‌گونه تغییر پاتولوژیکی در بافت کبد مشاهده نمی‌شود. به‌طوری‌که تمام هپاتوسیت ها به‌طور منظم و بدون هیچ‌گونه آسیبی در کنار هم قرار دارند. همچنین بر اساس مشاهدات حاصل از تصاویر بافتی در گروه دریافت‌کننده نیتریت سدیم مشخص گردید که ضایعات میکروسکوپی در این گروه عمدتاً شامل پرخونی، اتساع سینوزوئیدها، نکروز انعقادی سلول‌های کبدی مرکز لوبولی، تورم سلولی و تحلیل واکوئلر خفیف تا متوسط سلول‌های نواحی میان لوبولی، همچنین ارتشاح لنفوسیتی، آپوپتوز، احتقان و پرخونی و بالونی شدن هپاتوسیت ها می‌باشد. درحالی‌که مشاهدات حاصل از تصاویر بافتی در حیوانات گروه دریافت‌کننده نیتریت سدیم به همراه عصاره دارچین نشان داد که در این گروه ضایعات میکروسکوپی شامل ارتشاح لنفوسیتی، آپوپتوز، احتقان و پرخونی و بالونی شدن هپاتوسیت ها، نکروز انعقادی یا پیکنوز، قطعه‌قطعه شدن و لیز شدن هسته سلول‌ها، ائوزینوفیلی شدن سیتوپلاسم سلول‌ها و واکنش خفیف آماسی در پیرامون نکروز می‌باشد (تصویر شماره ۱).

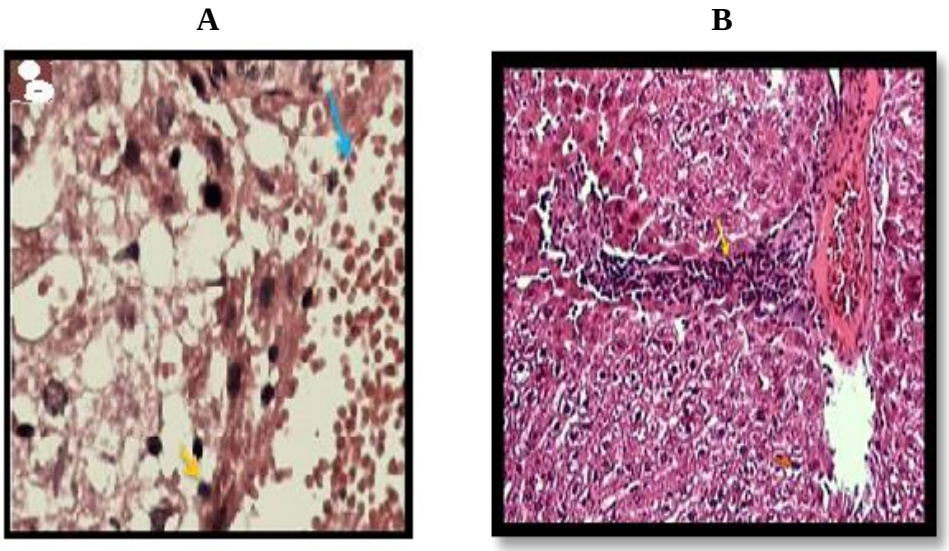

تصویر شماره ۱: تصاویر بافتی کبد در گروه‌های دریافت‌کننده سدیم نیتریت

دریافت‌کننده سدیم نیتریت به‌تنهایی (A) و همراه عصاره هیدرو الکلی دارچین (B) رنگ‌آمیزی شده با هماتوکسیلین– ائوزین و با بزرگنمائی ۴۰۰؛ فلش نارنجی نشان‌دهنده آپوپتوز، فلش آبی نشان‌دهنده احتقان و پرخونی، فلش سبز نشان‌دهنده بالونی شدن هپاتوسیت ها و فلش زرد نشان‌دهنده ارتشاح لنفوسیتی می‌باشد.

علاوه بر این، بر اساس مشاهدات حاصل از تصاویر بافتی در حیوانات گروه دریافت‌کننده رژیم غذایی پرچرب نشان داده شد که در این گروه ضایعات میکروسکوپی شامل احتقان و پرخونی، آپوپتوز، افزایش ماکرووزیکول های انباشته از چربی در برخی از نواحی به‌ویژه نواحی مرکز لوبولی، افزایش تعداد سلول‌های چربی و واکوئله شدن هپاتوسیت ها به‌وضوح قابل مشاهده بود که نشان‌دهنده القاء کبد چرب می‌باشد. درحالی‌که تصاویر بافتی کبد در حیوانات گروه دریافت‌کننده رژیم غذایی پرچرب به همراه عصاره دارچین نشان داد که از ضایعات میکروسکوپی نظیر پرخونی، ارتشاح لنفوسیتی، بالونی شدن هپاتوسیت ها کاسته شده و اگرچه در تعداد سلول‌ها، میکرووزیکول ها و ماکرو وزیکول‌های چربی کاهش معنی داری مشاهده گردید اما هنوز در برخی از نقاط آسیب خفیف (ائوزینوفیلی شدن سیتوپلاسم و آپوپتوز) و قطرات ریز چربی به‌صورت پراکنده قابل‌مشاهده بود (تصویر شماره ۲).

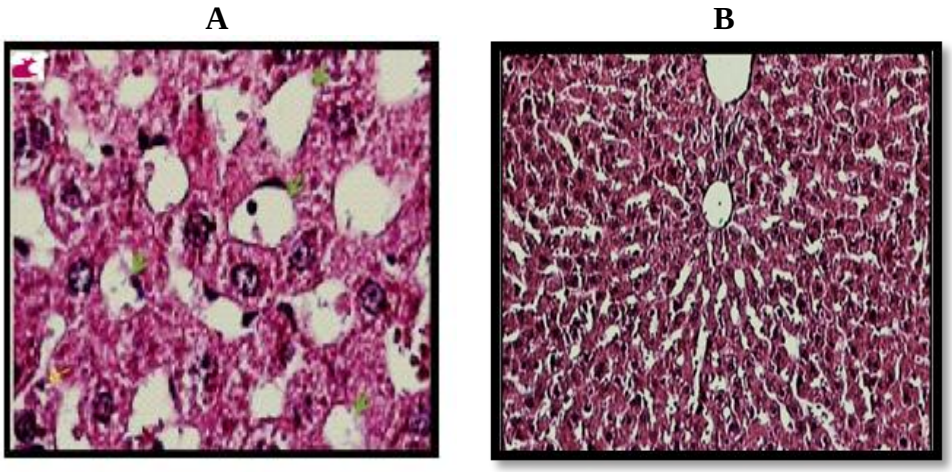

تصویر شماره ۲: تصاویر بافتی کبد در گروه‌های دریافت‌کننده رژیم غذایی پرچرب

دریافت‌کننده رژیم غذایی پرچرب به‌تنهایی (A) و همراه عصاره هیدرو الکلی دارچین (B) رنگ‌آمیزی شده با هماتوکسیلین– ائوزین و با بزرگنمائی ۴۰۰؛ در تصویر A فلش سبز نشان دهنده وجود سلول های چربی و واکوئله شدن هپاتوسیت ها به ویژه در نواحی مرکز لوبولی و فلش زردنشان دهنده آپوپتوز و احتقان و پرخونی می باشد؛ به عبارتی در این گروه القاء کبد چرب به خوبی انجام شده است. در تصویر B کاهش میزان پر خونی، ارتشاح لنفوسیتی، بالونی شدن هپاتوسیت ها و کاهش معنی دار در تعداد سلول ها، میکرووزیکول ها و ماکرووزیکول های چربی قابل مشاهده است؛ اما هنوز در برخی نقاط آسیب خفیف (ائوزینوفیلی شدن سیتوپلاسم و آپوپتوز) و قطرات ریزچربی به صورت پراکنده قابل مشاهده بود.

به‌علاوه تصویر بافتی کبد در گروه دریافت‌کننده رژیم غذایی پرچرب به همراه سدیم نیتریت نیز نشان داد که ضایعات میکروسکوپی در این گروه عمدتاً شامل پرخونی، اتساع سینوزوئیدها، نکروز انعقادی سلول‌های کبدی مرکز لوبولی، تورم سلولی و تحلیل متوسط تا شدید سلول‌های نواحی میان لوبولی، ارتشاح لنفوسیتی، آپوپتوز، احتقان، پرخونی و بالونی شدن هپاتوسیت ها، نکروز انعقادی یا پیکنوز، قطعه‌قطعه شدن و تجزیه هسته سلول‌ها، ائوزینوفیلی شدن سیتوپلاسم، واکنش تورمی در پیرامون نواحی نکروزه شدید و آسیب و ازهم‌گسیختگی سلول‌های کبدی می‌باشد. درحالی‌که تصاویر بافتی تهیه شده از بافت کبد

در حیوانات گروه دریافت‌کننده رژیم غذایی پرچرب با نیتریت سدیم به همراه عصاره دارچین نشان داد که ضایعات میکروسکوپی در این گروه عمدتاً شامل پرخونی، نکروز انعقادی سلول‌های کبدی مرکز لوبولی، تورم سلولی و تحلیل واکوئلر خفیف تا متوسط سلول‌های نواحی میان لوبولی، ارتشاح لنفوسیتی، آپوپتوز، احتقان و پرخونی و بالونی شدن هپاتوسیت ها بود و اگرچه تعداد ماکرو وزیکول‌های چربی کاسته شده بود اما هنوز به‌صورت پراکنده مشاهده می‌شد و دارچین نیز نتوانسته بود سبب کاهش عوارض هیستوپاتولوژیک شود.

بحث:

نتایج هیستوپاتولوژیک در این مطالعه نشان داد که رژیم غذایی پرچرب و محتوی نیتریت به‌تنهایی و با یکدیگر باعث بروز ضایعات میکروسکوپی در ساختار بافتی کبد می‌شود که شامل پرخونی، تورم سلولی و نکروزه شدن همراه با تحلیل متوسط تا شدید سلول‌های کبدی می‌گردد. همچنین باعث ارتشاح لنفوسیتی، آپوپتوز، احتقان و پرخونی و اتساع سینوزوئیدها و بالونی شدن هپاتوسیت ها می‌شود.

به‌علاوه نکروز انعقادی یا پیکنوز، قطعه‌قطعه شدن و تجزیه شدن هسته سلول‌ها و ائوزینوفیلی شدن سیتوپلاسم در آن‌ها تشخیص داده شد و واکنش‌های تورم‌زا شدید در پیرامون نکروز، آسیب و از هم گسیختگی سلول‌های کبدی، بی‌نظمی و پیک نوز هسته به میزان زیادی در آن‌ها مشاهده گردید. همچنین افزایش سلول‌های چربی و واکوئله شدن هپاتوسیت ها، کاهش تعداد سلول‌های هپاتوسیت و افزایش سلول‌های کوپفر به‌وضوح قابل مشاهده بود که همه نشان‌دهنده اثرات تخریبی نیتریت و غذاهای پرچرب پرسلول‌های کبدی می‌باشد.

همسو با نتایج حاصل از این بررسی در یک مطالعه دیگر نیز نشان داده شد که مصرف ۶ هفته‌ای نیتریت سدیم در آب آشامیدنی در موش‌های صحرایی نر و ماده باعث تحلیل و نکروزه شدن سلول‌های کبدی و رسوب هموسیدرین در کبد، طحال و گره‌های لنفاوی و همولیز می‌شود (۹).

همسو با نتایج تحقیق حاضر در یک بررسی دیگر نشان داده شده است که نیتریت‌ها و نیترات‌ها هر دو پیش ساز رادیکال‌های نیترو اکسید (NO) هستند که منجر به تولید ONOO- و ایجاد استرس اکسیداتیو می‌گردند و رادیکال‌های ONOO- نیز باعث پراکسیداسیون غشاء لیپیدی، پروتئین‌ها و اسید نوکلئیک می‌شوند که درنهایت همه این عوامل منجر به القاء آپوپتوز و نکروز در سلول‌های کبدی می‌شوند. نشان داده شده است که افزایش میزان مالون دی آلدئید در حیوانات تحت تیمار با نیتریت سدیم به‌عنوان یک شاخص مهم در افزایش استرس اکسیداتیو در بافت‌های کبدی می‌باشد و ترکیباتی نظیر ویتامین E که دارای خواص آنتی‌اکسیدانی بسیار قوی می‌باشند، می‌توانند با کاهش میزان مالون دی آلدئید کبدی از عوارض نیتریت سدیم جلوگیری نمایند و باعث حفاظت از سلول‌های کبدی گردند (۱۹).

نتایج حاصل از مطالعات بیانگر آن است که عصاره دارچین دارای خواص آنتی‌اکسیدانی قوی می‌باشد (۷،۶)؛ بنابراین، در پژوهش حاضر نیز دارچین احتمالاً با داشتن خواص آنتی‌اکسیدانی مشابه با ویتامین E و از طریق افزایش توان آنتی‌اکسیدانی بدن منجر به بهبود آسیب‌های کبدی ناشی از مصرف نیتریت سدیم می شود. تحقیقات نشان داده‌اند که جیره غذایی پرچرب از طریق کاهش تولید اکسید نیتریک و کاهش فعالیت آنزیم‌های سوپراکسیددیسموتاز، کاتالاز و گلوتاتیون پراکسیداز باعث افزایش آسیب اکسیداتیو در بدن می‌شود (۲۲-۲۰). به‌علاوه بروز اختلال در پتانسیل آنتی‌اکسیدانی آنزیماتیک حاکی از آن است که موش‌های تغذیه شده با جیره پرچرب قادر به مهار تشکیل رادیکال‌های آزاد که باعث آسیب بافتی می‌شوند، نیستند (۲۳).

تجمع چربی در کبد، با افزایش حساسیت این بافت نسبت به سایر عوامل آسیب‌رسان ازجمله استرس‌های اکسیداتیو، باعث پیشرفت استئاتوز به سمت استئاتوهپاتیت، فیبروز و سیروز می‌شود (۲۲). به علاوه بر این، با عنایت به آنکه بین استرس‌های اکسیداتیو و ایجاد التهابات بافتی ارتباط معنی داری نشان داده شده است (۲۴). لذا، احتمالاً در پژوهش حاضر نیز در حیوانات با رژیم غذایی پرچرب آسیب به ساختار بافتی کبد و تغییر در تعداد انواع سلول‌های آن، به دلیل کاهش توان آنتی‌اکسیدانی بدن و افزایش میزان استرس اکسیداتیو و ایجاد التهابات ناشی از آن می‌باشد.

با توجه به توان آنتی‌اکسیدانی بسیار قوی عصاره دارچین بهبود آسیب‌های بافتی ناشی از مصرف هم‌زمان رژیم غذایی پرچرب و عصاره دارچین را می‌توان به کاهش رادیکال‌های آزاد و افزایش توان آنتی‌اکسیدانی بدن و درنتیجه کاهش میزان استرس‌های اکسیداتیو ناشی از مصرف رژیم غذایی پرچرب در حیواناتی که هم‌زمان از دارچین نیز استفاده نموده‌اند نسبت داد (۷،۶).

پژوهش‌ها نشان می‌دهند که رژیم‌های غذایی پرچرب با فعال نمودن و افزایش بیان ژن فاکتور هسته‌ای کاپا- ب (NFκB) باعث ایجاد آسیب‌های اکسیداتیو در کبد می‌شوند (۲۶،۲۵،۲۱). همچنین نشان داده شده است که تجویز نیتریت سدیم با افزایش سطح واسطه‌های التهابی و استرس اکسیداتیو باعث صدمه به غشای سلول و واکنش‌های آپوپتوزی می‌شود و این امر در بقاء و یا مرگ سلولی نقش مهمی ایفا می‌کند.

درحالی‌که دارچین قادر است به‌طور معنی داری از افزایش بیان ژن اکسیداتیو و پیش التهابی COX-2 کبدی جلوگیری نماید (۲۷). به‌علاوه نشان داده شده است که دارچین در شرایط هیپرلیپیدمی می‌تواند یک نقش مستقیم در متابولیسم لیپیدها و کاهش سطح لیپیدهای سرمی داشته باشد و از طریق افزایش فعالیت آنتی‌اکسیدانی کبدی میزان پراکسیداسیون لیپیدی را نیز کاهش دهد.

همچنین، دارچین و ترکیب سینامالدئید آن میزان بیان و فعالیت ژن COX-2 را کاهش می‌دهد (۲۹،۲۸). لذا، دارچین احتمالاً از طریق افزایش متابولیسم چربی‌ها و کاهش بیان و فعالیت ژن COX-2 می‌تواند از آسیب به کبد در شرایطی نظیر مصرف رژیم غذایی پرچرب و یا محتوی نیتریت سدیم جلوگیری نماید. همچنین، در پژوهش‌های مختلف مشخص شده است که عصاره متانولی پوست درخت دارچین اثر آنتی‌اکسیدانی خود را از طریق مهار مواد مختلفی مثل فاکتور نکروزدهنده تومور آلفا (TNF-α) اعمال می‌کند (۳۱،۳۰)؛ بنابراین در پژوهش حاضر نیز احتمالاً عصاره دارچین از طریق کاهش میزان TNF-α اثرات محافظتی خود را بر بافت کبد و پیش‌گیری از آسیب‌های ناشی از تیمار با رژیم غذایی پرچرب و محتوی نیتریت سدیم اعمال نموده است.

نتیجه‌گیری:

نتایج این مطالعه نشان داد که رژیم غذایی پرچرب و محتوی نیتریت سدیم احتمالاً از طریق ایجاد استرس اکسیداتیو باعث ایجاد آسیب‌های بافتی در کبد می شوند و عصاره دارچین نیز احتمالا با داشتن خواص آنتی‌اکسیدانی قوی مانع اثرات مخرب نیتریت سدیم و رژیم غذایی پرچرب بر ساختار بافتی کبد می‌گردد.

تشکر و قدردانی:

این مقاله برگرفته از پایان‌نامه خانم الهام اشرفی دانشجوی کارشناسی ارشد دانشگاه آزاد اسلامی واحد شیراز می‌باشد که تحت شماره ۴۸۱۳۰۵۱۹۹۳۲۰۱۵ در تاریخ ۱۳۹۴/۸/۲۰ به تصویب رسیده است. لذا نویسندگان مقاله بر خود واجب می‌دانند تا از همکاران حوزه معاونت محترم پژوهشی دانشگاه آزاد اسلامی واحد شیراز که در انجام این مطالعه نهایت همکاری را داشتند، تقدیر و تشکر بنمایند.

منابع:

1. Pais R, Giral P, Khan JF, Rosenbaum D, Housset C, Poynard T, et al. Fatty liver is an independent predictor of early carotid atherosclerosis. J Hepatol. 2016; 65(1): 95-102.
2. Davoodi M. The effect of eight weeks selected aerobic exercise on liver parenchyma and liver enzymes (AST, ALT) of fat liver patients. J Shahrekord Univ Med Sci. 2012; 14(1): 84-90.
3. Takahashi Y, Fukusato T. Pediatric nonalcoholic fatty liver disease: Overview with emphasis on histology. World J Gastroenterol. 2010; 16(42): 5280-5.
4. Hekmat Doost A, Asgari F, Abadi A, Rashid Khani B, Ghafari S, Jalali M. Effect of Cinnamon on lipid profile, liver enzymes, insulin resistance and hs-CRP inflammatory factor in patients with nonalcoholic fatty liver disease. J Res Dev Nurs. 2013; 10(4): 47-55.
5. Moosavi-Sohroforouzani A, Ganbarzadeh M. Reviewing the physiological effects of aerobic and resistance training on insulin resistance and some biomarkers in non-alcoholic fatty liver disease. Feyz J Kashan Univ Medl Sci. 2016; 20(3): 282-96.
6. Yuce A, Turk G, Ceribasi S, Sonmez M, Ciftci M, Guvenc M. Effects of cinnamon (Cinnamomum zeylanicum) bark oil on testicular antioxidant values, apoptotic germ cell and sperm quality. Andrologia. 2013; 45(4): 248-55.
7. Modaresi M. The effect of cinnamon extract on serum proteins levels of male Balb/c mice. J Armaghane danesh. 2011; 16(5): 444-52.
8. Hosseini SE, Shojaei ST, Hosseini SA. The effects of cinnamon on glycemic indexes and insulin resistance in adult male diabetic rats with streptozotocin. Yafte. 2015; 16 (4): 70-8.
9. Roussel A-M, Hininger I, Benaraba R, Ziegenfuss TN, Anderson RA. Antioxidant effects of a cinnamon extract in people with impaired fasting glucose that are overweight or obese. J Am Coll Nutr. 2009; 28(1): 16-21.
10. Allen RW, Schwartzman E, Baker WL, Coleman CI, Phung OJ. Cinnamon use in type 2 diabetes: An updated systematic review and meta-analysis. Ann Fam Med. 2013; 11(5): 452-9.
11. Juibar F. Histopathological effects of sodium nitrite on the spleen of male and female rats. ISMJ. 2015; 17(6): 1160-7.
12. Stokes KY, Dugas TR, Tang Y, Garg H, Guidry E, Bryan NS. Dietary nitrite prevents hypercholesterolemic microvascular inflammation and reverses endothelial dysfunction. Am J Physiol Heart Circ Physiol. 2009; 296(5): H1281-8.
13. Joibar F, Khatamsaz S. Investigating sodium nitrite effect on blood nitric oxide and histopathologic changes on pulmonary artery in adult male rats. SSU_J. 2013; 21(5): 609-18.
14. Rodrigues AH, Moreira CC, Mario EG, De Souza Cordeiro LM, Avelar GF, Botion LM, et al. Differential modulation of cytosolic lipases activities in liver and adipose tissue by high-carbohydrate diets. Endocrine. 2016; 53(2): 423-32.
15. Liu CW, Sung Y, Chen BC, Lai HY. Effects of nitrogen fertilizers on the growth and nitrate content of lettuce (*Lactuca sativa* L.). Int J Environ Res Public Health. 2014; 11(4): 4427-40.
16. Zou Y, Li J, Lu C, Wang J, Ge J, Huang Y, et al. High-fat emulsion-induced rat model of nonalcoholic steatohepatitis. Life Sci. 2006; 79(11): 1100-7.
17. Machado MV, Michelotti GA, Xie G, Almeida Pereira T, Boursier J, Bohnic B, et al. Mouse models of diet-induced nonalcoholic steatohepatitis reproduce the heterogeneity of the human disease. PloS one. 2015; 10(5): e0127991.
18. Khadem Haghighian H, Farsad Naimi A, Pourghassem Gargari B, Ali-Asgharzadeh A, Nemati A. Effect of cinnamon on glycemic control and insulin resistance in type II diabetes patients: A randomized clinical trial. J Ardabil Univ Med Sci. 2010; 10(4): 295-302.

19. Ogur R, Coskun O, Korkmaz A, Oter S, Yaren H, Hasde M. High nitrate intake impairs liver functions and morphology in rats; protective effects of alpha-tocopherol. Environ Toxicol Pharmacol. 2005; 20(1): 161-6.
20. Mohajeri D, Rezaie A, Mousavi G, Mazani M, Rezaei-Moghadam A. Protective effects of crocin on hepatic steatosis in the rats fed with high fat diet. J Ardabil Univ Med Sci. 2012; 12(2): 173-89.
21. Montagner A, Polizzi A, Fouché E, Ducheix S, Lippi Y, Lasserre F, et al. Liver PPARα is crucial for whole-body fatty acid homeostasis and is protective against NAFLD. Gut. 2016; 65(7): 1202-14.
22. Olefsky JM. Fat talks, liver and muscle listen. Cell. 2008; 134(6): 914-6.
23. Yeh MM, Belt P, Brunt EM, Kowdley KV, Wilson LA, Ferrell L, et al. Acidophil bodies in nonalcoholic steatohepatitis. Hum Pathol. 2016; 52: 28-37.
24. Chidambaram J, Carani Venkatraman A. Cissus quadrangularis stem alleviates insulin resistance, oxidative injury and fatty liver disease in rats fed high fat plus fructose diet. Food Chem Toxicol. 2010; 48(8-9): 2021-9.
25. Martin D, Ruiz J, Kivikari R, Puolanne E. Partial replacement of pork fat by conjugated linoleic acid and/or olive oil in liver pates: Effect on physicochemical characteristics and oxidative stability. Meat Sci. 2008; 80(2): 496-504.
26. Perez-Echarri N, Perez-Matute P, Marcos-Gomez B, Marti A, Martinez JA, Moreno-Aliaga MJ. Down-regulation in muscle and liver lipogenic genes: EPA ethyl ester treatment in lean and overweight (high-fat-fed) rats. J Nutr Biochem. 2009; 20(9): 705-14.
27. Tabatabaei SM, Badalzadeh R, Mohammadnezhad R, Yousefi B. Effect of Cinnamon extract on COX-2 gene expression level in liver and lipid profile alterations in serum of healthybroiler chickens and those infected with E. coli. Vet J Tabriz. 2015; 9(33): 61-72.
28. Rahman S, Begum H, Rahman Z, Ara F, Iqbal MJ, Yousuf AKM. Effect of cinnamon (Cinnamomum cassia) as a lipid lowering agent on hypercholesterolemic rats. J Enam Med Col. 2013; 3(2): 94-8.
29. Liao JC, Deng JS, Chiu CS, Hou WC, Huang SS, Shie PH, et al. Anti-inflammatory activities of cinnamomum cassia constituents in vitro and in vivo. Evid Based Complement Alternat Med. 2012; 2012: 429320.
30. He CL, Fu BD, Shen HQ, Jiang XL, Zhang CS, Wu SC, et al. Xiang-qi-tang increases avian pathogenic Escherichia coli-induced survival rate and regulates serum levels of tumor necrosis factor alpha, interleukin-1 and soluble endothelial protein C receptor in chicken. Biol Pharm Bull. 2011; 34(3): 379-82.
31. Yuan HD, Huang BO, Chung SH. Protective effect of cinnamaldehyde on streptozotocin-induced damage in rat pancreatic β-cells. Food Sci Bio Technol. 2011; 20(5): 1271-6.

Journal of Shahrekord University of Medical Sciences
(J Shahrekord Univ Med Sci) 2018; 19(6): 13-23. **Original article**

Protective effects of Cinnamon hydro-alcoholic extract on liver lesions induced non-alcoholic fatty liver disease and sodium nitrite poisoning in adult male rats

Ashrafy E, Hosseini SE*
Biology Dept., Shiraz Branch, Islamic Azad University, Shiraz, I.R. Iran.
Received: 16/Oct/2016 Accepted: 8/Jan/2017

Background and aims: Cinnamon by reducing the oxidative stress level causes improving the oxidative attributes. Fatty liver disorder and the use of food preservatives such as sodium nitrite as well as fatty liver disease cause liver disorders and relevant diseases around the world. Therefore, this study was aimed to investigate the effects of cinnamon extract on histological changes induced by high-fat diet and sodium nitrite in adult male rats.
Methods: In this experimental study, 80 adult male rats were used. The adult rats are divided in control group (un treated), sham (treated with solvent), 7 experimental groups receiving high-fat diet(10ml/kg), cinnamon extract (60mg/kg), sodium nitrite (45mg/kg), cinnamon with sodium nitrite, cinnamon with high-fat diet, sodium nitrite with high-fat diet, high-fat diets with sodium nitrite and cinnamon were performed. The prescriptions have been done through gavage in 60 days. At the end, after anesthetizing rats, their livers were seperated and after preparing tissue sections, liver cells were counted. The obtained results of tissue studies and cell counting have been analyzed using SPSS software through ANOVA and Duncan tests. In this study, data difference was significant ($P<0.05$).
Results: The results showed a significant increase and decrease in the groups receiving high-fat diet and sodium nitrite, respectivly in Kupffer cells numbers and Hepatocytes ($P<0.01$). It was also observed changes such as Hyperemia, coagulation necrosis, cell swelling, vacuoles erosion, lymphocytic infiltration, apoptosis, hyperemia, ballooning hepatocytes in liver tissue structure. So, changes in the groups receiving cinnamon with high-fat diet and sodium nitrite modified.
Conclusion: High-fat diets and sodium nitrite likely causes liver tissue damage by oxidative stress. Cinnamon extract may also with strong antioxidant properties prevent sodium nitrite destructive effects and high-fat diet on liver tissue.

Keywords: **Sodium nitrite, Fatty liver, Cinnamon, Kupffer, Hepatocyte.**

Cite this article as: Ashrafy E, Hosseini SE. Protective effects of Cinnamon hydro-alcoholic extract on liver lesions induced non-alcoholic fatty liver disease and sodium nitrite poisoning in adult male rats. J Shahrekord Univ Med Sci. 2018; 19(6): 13-23.

***Corresponding author:**
Biology Dept., University of Shiraz, Shiraz, I.R. Iran. Tel: 00989171183917, E-mail: ebrahim.hossini@yahoo.com