

اثر حفاظت نوروئی عصاره آبی برگ چای کوهی بر دانسیته نورون های آلفای شاخ قدامی نخاع پس از کمپرسیون عصب سیاتیک در موش های صحرایی نر

مریم طهرانی پور*، فاطمه عطاریان

گروه زیست شناسی، دانشگاه آزاد اسلامی واحد مشهد، مشهد، ایران.

تاریخ دریافت: ۹۳/۶/۱۴ تاریخ پذیرش: ۹۳/۱۲/۳

چکیده:

زمینه و هدف: قطع عصب یا کمپرسیون، باعث تخریب جسم سلولی نورون های شاخ قدامی نخاع می شوند. گیاه چای کوهی (*Stachys lavandulifolia* Vahl) از خانواده نعنائیان دارای اثرات آنتی اکسیدانی و ضد آپوپتوزی است. هدف از این مطالعه بررسی اثر حفاظت نوروئی عصاره آبی برگ گیاه چای کوهی بر دانسیته نورون های آلفای شاخ قدامی نخاع پس از کمپرسیون عصب سیاتیک در موش های صحرایی نر می باشد. روش بررسی: در این تحقیق تجربی ۶۰ سر موش صحرایی نر نژاد ویستار به طور تصادفی به شش گروه کنترل، کمپرسیون و گروه های کمپرسیون و تیمار با دوزهای ۲۵، ۵۰، ۷۵ و ۱۰۰ mg/Kg (n=۶) تقسیم شدند. به منظور ایجاد کمپرسیون، عصب سیاتیک با استفاده از قیچی قفل دار به مدت ۶۰ ثانیه در معرض کمپرسیون قرار گرفت. عصاره آبی چای کوهی به صورت تزریق درون صفاقی طی هفته های اول و دوم پس از کمپرسیون صورت گرفت، پس از ۲۸ روز از زمان کمپرسیون رت ها تحت متد پرفیوژن قرار گرفته و پس از نمونه برداری نخاع ناحیه کمری، دانسیته نورون ها با روش دایسکتور و متد استریولوژی محاسبه و نتایج گروه ها با هم مقایسه شدند.

یافته ها: بر اساس یافته ها دانسیته نوروئی در گروه کمپرسیون نسبت به شاهد کاهش معنی داری داشت ($P < 0.001$). همچنین دانسیته نوروئی گروه های تیمار در مقایسه با گروه کمپرسیون افزایش معنی داری نشان داد ($P < 0.001$).

نتیجه گیری: عصاره آبی برگ گیاه چای کوهی دارای اثرات حفاظت نوروئی بر روی نورون های شاخ قدامی نخاع پس از ایجاد ضایعه است و ممکن است در بیماران ضربه نخاعی مفید باشد.

واژه های کلیدی: چای کوهی، نورون حرکتی آلفا، عصب سیاتیک، حفاظت نوروئی، کمپرسیون.

مقدمه:

باشد اثرات ضایعه رو به عقب به سوی جسم سلولی توسعه یافته و سبب دژنراسیون مرکزی (تخریب جسم سلولی) می شود، اجسام نیسل شکسته شده و در سرتاسر سیتوپلاسم پراکنده می شود که این فرایند را کروماتولیز گویند؛ همچنین هسته از موقعیت مرکزی خود به سمت محیط سلول تغییر مکان می دهد و جسم سلولی به دلیل تغییرات اسمزی متورم می گردد (۲).

بیشتر آسیب های آکسونی با آزاد سازی جریان سیگنالی کلسیم همراه می باشد، در برخی از آسیب های

نورون ها تحت تأثیر عوامل فیزیکی، شیمیایی و پاتولوژیک دچار صدمه می شوند و تخریب (degeneration) آن ها یک صدمه دائمی محسوب می شود (۱).

هنگامی که یک عصب قطع می شود، ارتباط آکسون با جسم سلولی قطع شده و قطعه دیستال آن از محل ضایعه تا انتها شروع به دژنراسیون همزمان می کند. بعلاوه دژنراسیون تا اولین گره رانویه به سمت پروگزیمال نیز ادامه می یابد که این فرایند را دژنراسیون والرین می گویند. چنانچه میزان تخریب بخش پروگزیمال شدید

می تواند راهگشای بسیاری از مشکلات عصبی باشد. در این زمینه بهره جویی از عصاره های گیاهی به علت طبیعی بودن و نداشتن اثرات جانبی بر عملکرد سایر دستگاه های بدن مورد توجه اکثر محققان می باشد. یکی از گیاهانی که در باور مردم دارای اثرات آرامبخشی است، گیاه چای کوهی است.

از خانواده نعناعیان (Laminacea)، چای کوهی با نام علمی *Stachys lavandulifolia* Vahl، گیاهی پایا، کوتاه، کرکدار با ساقه های متعدد و به رنگ سبز یا کم و بیش متمایل به خاکستری می باشد. فعالیت بیولوژیکی این گیاه مربوط به وجود ترکیبات خاصی از جمله آلفا پی نن (۵/۸٪)، میرسن (۲۸٪)، بتا فلاندر (۱۳٪) و بتا کاریوفیلین (۱۷٪) است علاوه بر این دارای فلاونوئید، فیل اتانوئید و تریپنوتید نیز می باشد (۶).

در طب سنتی از عصاره بخش های هوایی این گیاه در درمان عفونت، آسم و بیماری های التهابی به خصوص روماتیسم استفاده می شود (۷). این گیاه مقوی معده بوده و در اضطراب نیز موثر است (۸). عصاره این گیاه دارای اثرات ضد میکروبی و ضد انگلی بوده (۹) و در دوزهای بالا اثرات سقط زائی و ترانوژنی از آن گزارش شده است (۱۰، ۱۱).

با توجه به اثرات ضد التهابی و ضد استرسی عصاره این گیاه احتمال می رود که بتوان از آن جهت کاهش شدت ضایعات عصبی و یا بهبود روند ترمیم استفاده نمود. بر این اساس این تحقیق با هدف بررسی اثر حفاظت نورونی عصاره آبی گیاه چای کوهی بر دانسیته نورون های آلفای شاخ قدامی نخاع پس از کمپرسیون عصب سیاتیک در موش های صحرایی نر انجام شده است.

روش بررسی:

در این مطالعه تجربی، پس از جمع آوری گیاه چای کوهی از کوهپایه های اطراف روستای دهبار نزدیک مشهد، توسط مرکز هرباریوم دانشکده علوم پایه دانشگاه آزاد اسلامی واحد مشهد با کد هرباریومی (۹۴۲۰) شناسایی شد. برگ گیاه در سایه خشک و سپس

آکسونی که منجر به دژنراسیون حاد آکسونی می شود، جدایی بخش پروگزیمال و انتهای دیستال به سرعت و در طول ۳۰ دقیقه پس از آسیب انجام می شود (۳). دژنراسیون با متورم شدن آکسولما و تشکیل قطعات بیضی شکل ادامه می یابد. مسیرهای سیگنالینگ که منجر به دژنراسیون آکسولما می شود ناشناخته اند و نشان داده شده که آسیب حاد آکسونی (AAD) پس از دژنراسیون آکسولما، ناپوستگی گرانولی سیتو اسکلتون آکسونی و ارگانل های داخلی روی داده بنحوی که میتوکندری ها را در نواحی پارانودال نزدیک نقاط آسیب دیده مجتمع می کند. بدنال آن رتیکولوم سارکوپلاسمیک و نوروفیلان ها و دیگر ترکیبات اسکلت درون سلولی از بین رفته، میتوکندری متورم و میکروتوبول ها دپلمریزه می شوند. ناپوستگی آکسولما وابسته به یوویکتین (Ubiquitin) و پروتازهای کالپاین (calpain) می باشد که باعث جریان یون کلسیم می شود؛ بنابراین آکسون به قطعات مهره مانند تقسیم می شود. دژنراسیون آکسونی بعنوان یک فرایند فعال پیشنهاد شده است (۴).

پاسخ سلول های شوان به آسیب های آکسونی سریع می باشد. اعتقاد بر این است که نوروگلین (neuregulin) عهده دار فعال سازی سریع سلول های شوان می باشد. نوروگلین رسپتورهای ErbB2 در میکروویلی های سلول های شوان را فعال کرده که خود این واقعه ناشی از فعال شدن پروتئین کینازهای فعال شده میتوزن (MAPK) می باشد که نهایتاً این عمل منجر به کاهش سنتز لیبید میلین شده و میلین سازی سرانجام طی ۴۸ ساعت پس از آسیب آکسونی متوقف می شود (۵).

اگرچه نورون ها عموماً پس از تولد فاقد قدرت تکثیر می باشند؛ اما می توانند در مقابل درجات معینی از ضایعات مقاومت کرده و بهبود یابند. اگر یک فیبر عصبی قطع گردد هم در اعصاب محیطی و هم در اعصاب مرکزی تغییراتی ایجاد می شود که در صورت شدید بودن این تغییرات منجر به مرگ سلولی می شود (۴). استفاده از ماده ای که در این مرحله بتواند شدت ضایعات را کاهش دهد و یا به روندهای التیامی شدت ببخشد،

کاملاً آسیاب گردید. از پودر برگ به روش سوکسله عصاره آبی تهیه گردید (۱۲). در این روش ۵۰ گرم عصاره پودر شده در کاغذ کارتوش دستگاه عصاره گیری ریخته شد در محل حلال از آب سرد با دمای معمولی استفاده شد. در نهایت عصاره آبی با بازده ۴/۵ درصد تهیه شد.

در این تحقیق از موش های صحرایی نر نژاد ویستار خریداری شده از موسسه سرم سازی رازی استفاده شد. در ابتدا ۶۰ سر موش نر ۳ ماهه با وزن ۲۵۰-۲۰۰ گرم در ۶ گروه شاهد، کمپرسیون، تیمار کمپرسیون عصب سیاتیک به همراه ۲ بار تزریق عصاره آبی برگ با دوز ۲۵ mg/Kg، تیمار کمپرسیون عصب سیاتیک به همراه ۲ بار تزریق عصاره آبی برگ با دوز ۵۰ mg/Kg، تیمار کمپرسیون عصب سیاتیک به همراه ۲ بار تزریق عصاره آبی برگ با دوز ۷۵ mg/Kg، تیمار کمپرسیون عصب سیاتیک به همراه ۲ بار تزریق عصاره آبی برگ با دوز ۱۰۰ mg/Kg در طول دوره به صورت هفته ای یکبار، هفته اول و دوم پس از کمپرسیون تقسیم شدند (۱۳) (تزریقات در روز اول همزمان با کمپرسیون و در روز هشتم انجام شد). موش های هر گروه با تزریق داخل صفتی ماده بیهوشی رامپون ۶ mg/Kg و کتامین ۶۰ mg/Kg بیهوش شدند؛ سپس عصب سیاتیک پای راست در ناحیه سر استخوان ران توسط پنس قفل دار (قفل دوم برای ۶۰ ثانیه) تحت کمپرسیون قرار گرفت (۱۴). پس از کمپرسیون محل ضایعه ضد عفونی و توسط گیره فلزی بخیه زده شد. بعد از این که موش ها هوشیاری اولیه خود را بدست آوردند به قفس های جداگانه منتقل و در شرایط استاندارد حیوانخانه از نظر نور، دما و رطوبت نگهداری شدند. در گروه های تیمار اولین تزریق عصاره بلافاصله بعد از انجام عمل کمپرسیون انجام شد. به طوری که عصاره آبی برگ با ۴ دوز مختلف ۲۵، ۵۰، ۷۵ و ۱۰۰ میلی گرم بر کیلوگرم هفته ای یک بار در طول ۲۸ روز پس از کمپرسیون به صورت داخل صفتی به حیوانات تزریق شد (کلاً دو تزریق) (۱۵). ۲۸ روز پس از کمپرسیون از قطعات نخاعی مربوط به عصب سیاتیک (L4-L6) نمونه برداری انجام شد. از آنجا که بافت عصبی بافتی حساس است و سریعاً دچار

فرآیندهای اتولیز می شود و علاوه بر این تثبیت کننده به علت وجود پرده های سخت دور نخاع نیز به خوبی در آن نفوذ نمی کند. برای تثبیت از روش پرفیوژن استفاده شد. در این روش در حیوان بیهوش، تثبیت کننده (فرمالین ۱۰٪ نمکی) در بسترهای عروقی جریان می یابد (۱۴). پس از اتمام پرفیوژن، نمونه برداری از نخاع انجام شد. ابتدا با قیچی ناحیه قفسه سینه باز شده تمام محتویات قفسه سینه و شکم خارج می شود سپس در ناحیه مهرهای قفسه سینه با اسکارپل ستون مهره ها بطور عرضی برش خورده و به آرامی با قیچی باریک سطح شکمی مهره ها تا انتهای ستون مهره ها برداشته شده و نخاع بطور کامل خارج می شود. برای یکسان بودن نمونه برداری در همه نمونه ها، نخاع به طور کامل تا انتهای دم اسب جدا گردید و از انتهای دم اسب به اندازه ۱۸ میلی متر بالا رفته و نمونه هایی به طول ۸ میلی متر تهیه شد. بعد از نمونه برداری، نمونه ها وارد مرحله پاساژ شدند. نمونه ها پس از طی مراحل پاساژ وارد مرحله برش شده و برش های سریال ۷ میکرونی تهیه شده با آبی تولوئیدین و ائوزین رنگ آمیزی شدند. با استفاده از دستگاه فتومیکروسکپ از منطقه شاخ قدامی نخاع نیمه راست گرفته شد. برای شمارش نورونی از روش نمونه برداری سیستماتیک رندوم (تصادفی) استفاده شد و برای شمارش ذرات یعنی نورون های حرکتی آلفا از روش دایسکتور استفاده گردید (۱۶).

برای بررسی داده ها به پارامتر دانسیته نورون ها (ND) نیاز بود که از طریق فرمول زیر محاسبه شد (۱۷):

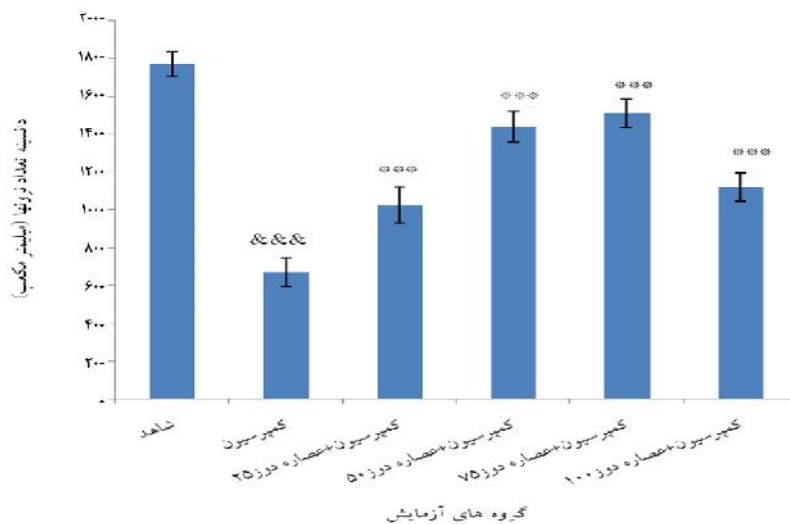
$$ND = \frac{Q}{Frame \times V \text{ disector}}$$

Q: مجموع نورون های شمارش شده در یک نمونه
 Fram: مجموع دفعات نمونه برداری شده
 V disector: حجم چهارچوب نمونه برداری که برابر با H×A Frame می باشد.
 A Frame: مساحت چهارچوب نمونه برداری
 H: فاصله بین دو برش یا ضخامت هر برش.
 برای آنالیز آماری داده ها از نرم افزار Minitab 13 و آزمون های آنالیز واریانس یک راه و t تست با سطح معنی داری $P < 0.05$ استفاده شد.

یافته ها:

شمارش نورون های حرکتی آلفا و دانسیته نورونی در شاخ قدامی نخاع در گروه های مختلف نشان داد که پدیده کمپرسیون باعث کاهش معنی دار دانسیته نورونی نورون های شاخ قدامی نخاع پس از

کمپرسیون نسبت به گروه شاهد شده ($P < 0/001$) و در گروه های تیمار در مقایسه با کمپرسیون دانسیته نورونی افزایش یافته است ($P < 0/001$). بیشترین اثرات حفاظت نورونی مربوط به دوز 75 mg/Kg بود (نمودار شماره ۱).

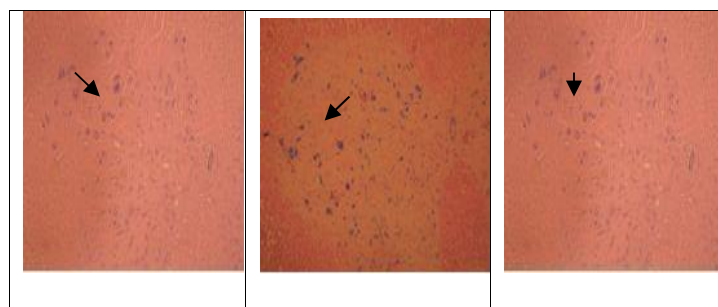


نمودار شماره ۱: مقایسه دانسیته تعداد نورون های حرکتی آلفای شاخ قدامی نخاع در گروه ها

***: $P < 0/001$ نسبت به گروه شاهد؛ $P < 0/001$: $P < 0/001$ نسبت به گروه کمپرسیون. دوز عصاره ها در گروه ها بر حسب میلی گرم بر کیلوگرم می باشد.

بررسی تصاویر میکروسکوپی از منطقه شاخ قدامی نیمه راست نشان داد، پس از کمپرسیون عصب، هسته نورون به کنار رانده شده و به تدریج در حال ناپدید شدن است؛ اما در گروه کنترل هسته کاملاً در مرکز و مشخص است. شکل سلول ها در گروه کنترل معمولاً کروی بوده

در حالی که در گروه کمپرسیون چند وجهی می باشند. در گروه های تیمار با تزریق عصاره، هسته نورون مجدد در حال نمایان شدن است که در گروه تیمار با دوز 75 mg/Kg وضوح هسته ها نمایان تر بوده و شکل نورون به گروه شاهد نزدیک تر شده است (تصویر شماره ۱).



تصویر شماره ۱: تصویر میکروسکوپی حاصل از برش عرضی قطعات نخاعی عصب سیاتیک (L1-L4) در گروه ها

راست: گروه کنترل، وسط: گروه کمپرسیون، چپ: گروه تیمار با دوز 75 mg/Kg ؛ در گروه تیمار به علت مواد حفاظتی موجود در عصاره تغییرات اندک بوده و شکل سلول ها به حالت نرمال نزدیک تر است؛ رنگ آمیزی آبی تولوئیدین (درشت نمایی $40 \times$). فلش نورون های آلفا را نشان می دهند.

بحث:

موجب عدم دریافت عوامل تروفیک (به عنوان سیگنال های شیمیایی) توسط جسم سلولی نورون های حرکتی آلفا می شود و عدم دریافت عوامل تروفیک خود می تواند منتهی به مرگ نورونی شود (۲۰).

در زمان آسیب نورون ها واکنش های استرس اکسیداتیو آغاز می شود، رادیکال های آزاد پیش برنده های این واکنش ها می باشند و تجمع این رادیکال ها سبب آسیب های ثانویه بافت آسیب دیده شده و در نهایت می توانند منجر به مرگ نورون ها شوند؛ بنابراین آنتی اکسیدان ها نقش ارزنده ای در حفاظت نورونی بر عهده دارند.

گیاه چای کوهی علاوه بر اینکه دارای مواد آنتی اکسیدانی است، از جمله گیاهانی است که بر بیماری های استرسی اثرات مفیدی دارد (۲۱)؛ همچنین Rahzani و همکارانش اثبات کردند که عصاره آبی گیاه *Stachys lavandulifolia* دارای اثرات مثبتی بر علیه استرس های اکسیداتیو در انسان می باشد (۲۲)؛ بنابراین نتایج ما از نظر کاهش اثرات دژنراسیونی این گیاه با این تحقیقات همخوانی دارد.

در روند کمپرسیون عصب بعد از مدتی فرآیندهای التهابی نیز فعال می شوند. ورود سلول های التهابی به منطقه آسیب و مواد حاصل از فعالیت آن ها باعث ایجاد محیط شیمیایی زیان آور و آسیب بیشتر به بافت های عصبی می گردد؛ بنابراین سرکوب واکنش های التهابی می تواند در ترمیم عصب مؤثر باشد علاوه بر این اثبات شده که عصاره گیاه چای کوهی با داشتن اثرات ضد التهابی باعث کاهش روندهای مرگ سلولی می شود (۷)؛ لذا می تواند پس از آسیب آکسونی، از افزایش نفوذ کلسیم به درون آکسون ممانعت و از مرگ سلول های عصبی جلوگیری کرده و باعث ترمیم و بقای نورون ها شود؛ همچنین به دنبال آسیب عصب نوروترانسمیترهای تحریکی در فضای سیناپسی رها می شوند که موجب تحریک بیش از حد نورون های

ضایعات سیستم عصبی از جمله آسیب های برگشت ناپذیری است که هم فرد و هم جامعه را تحت تأثیر قرار می دهد. کم توانی حرکتی و یا از کار افتادگی افراد خسارات فراوانی را متحمل جامعه می نماید. بهبود این وضعیت می تواند گامی در جهت کاهش مشکلات افراد آسیب دیده باشد.

بر اساس پژوهش حاضر دانسیته نورونی در گروه کمپرسیون نسبت به گروه شاهد کاهش معنی داری داشته، بدین معنا که کمپرسیون عصب سیاتیک جانور سبب پدید آمدن اثرات دژنراسیون مرکزی (تخریب جسم سلولی) به صورت رتروگراد به سمت جسم سلولی نورون های حرکتی در شاخ قدامی نخاع شد و نهایتاً دانسیته نورونی در گروه کمپرسیون در مقایسه با گروه شاهد کاهش نشان داد. همچنین در گروه های تیمار در مقایسه با کمپرسیون دانسیته نورونی افزایش معنی داری یافت.

کمپرسیون عصب یکی از عوامل به وجود آورنده ضایعه در اعصاب محیطی می باشد. به دنبال کمپرسیون عصب سیاتیک وقایع بیولوژیکی متعددی در سطح سلولی و مولکولی روی می دهد که از آن جمله می توان به بروز آپوپتوزیس (۱۸) ایجاد رادیکال های آزاد، فعال شدن فرآیندهای التهابی و آزاد شدن نوروترانسمیترهای تحریکی مانند گلوتامات اشاره نمود و اگر کمپرسیون عصب شدید باشد منجر به دژنراسیون مرکزی در نخاع می گردد (۱۹).

تحقیقات نشان داده است کمپرسیون عصب سیاتیک در رت سبب القای مرگ نورونی در جسم سلولی آلفا موتونورون های نخاع می گردد. این موضوع به صورت بیان ژن های پیش آپوپتوتیک، ژن های آپوپتوز از جمله فاکتور فعال کننده آپوپتوتیک ۱ Apaf-۱، باکس، کاسپاز ۳ و ۹ بعد از آسیب عصب سیاتیک دیده شده است. ضمن اینکه آسیب شدید و قطع فیزیولوژیک آکسون نورون های حرکتی آلفا

به اثرات تجمعی عصاره گیاه مربوط ساخت که باعث کاهش سرعت ترمیم شده است. این نتیجه با تحقیق انجام شده توسط دکتر جعفرزاده و همکارانش بر اثرات سقط جنینی دوز بالای این گیاه مطابقت دارد (۱۰).

نتیجه گیری:

با توجه به شواهد موجود مشخص می شود که کمپرسیون عصب سیاتیک منجر به اثرات تخریبی در جسم سلولی نورون های حرکتی آن ها در نخاع می شود. این اثرات تخریبی بوسیله حمل آکسونی رتروگراد به جسم سلولی می رسد و باعث دژنراسیون مرکزی می شود. برای جلوگیری یا کاهش این ضایعات، استفاده از عصاره آبی برگ گیاه چای کوهی به عنوان یک ماده نوروپروتکتیو که خواص آنتی اکسیدانی و ضد التهابی آن ثابت شده است احتمالاً از ضایعات بعدی و یا پیشرفت ضایعات پس از آسیب اعصاب محیطی جلوگیری می کند.

تشکر و قدردانی:

این تحقیق در گروه زیست شناسی دانشگاه آزاد اسلامی واحد مشهد انجام شد که بدین وسیله از همه همکاران گروه زیست شناسی، مدیریت گروه سرکار خانم دکتر شاهرخ آبادی و معاونت محترم پژوهشی دانشگاه جناب آقای دکتر خلیل زاده تشکر و قدردانی می شود.

پس سیناپسی گردیده و باعث بروز سمیت تحریکی می شوند. این پدیده خود به ضایعات ثانویه دامن می زند. در تحقیقی که به منظور بررسی تأثیر عصاره هیدروالکلی این گیاه بر فعالیت خودبخودی موتونورون ها انجام شد، این عصاره باعث کاهش تحریک پذیری سلول شده بود (۸) که نتایج حاصل از تحقیق ما با آن همخوانی دارد؛ زیرا در گروه های تیمار شده دانسیته نورونی افزایش یافته است که نشانه کاهش دژنراسیون می باشد.

پس از آنالیز داده ها نتایج بیانگر این بودند که کمپرسیون ایجاد شده در عصب سیاتیک طبق انتظار دانسیته تعداد نورون های شاخ قدامی نخاعی را کاهش داد، به طوری که بین دانسیته نورونی گروه کمپرسیون و گروه کنترل اختلاف معنی داری دیده می شود. علاوه بر این در گروه های تیمار که تزریق عصاره با دوزهای ۲۵، ۵۰ و ۷۵ mg/Kg و تکرار ۲ بار در طول دوره انجام شده بود، دانسیته نورونی افزایش معنی داری را بین گروه های تیمار در مقایسه با گروه کمپرسیون نشان داد. که ظاهراً اثرات نوروپروتکتیوی آن با توجه به دوز مصرفی افزایش می یابد. این نتیجه گویای نقش نوروپروتکتیوی احتمالی عصاره گیاه چای کوهی با دوزها و تکرار فوق می باشد. این نتایج هم راستا با یافته های دیگر دانشمندان است (۱۰)؛ همچنین نتایج، کاهش را در دانسیته نورونی گروه ۱۰۰ mg/Kg نسبت به گروه ۷۵ mg/Kg نشان داد. این موضوع را می توان

منابع:

1. Vargas ME, Barres BA. Why is wallerian degeneration in the CNS so slow? Annu Rev Neurosci. 2007; 30: 153-79.
2. Coleman MP, Conforti L, Buckmaster EA, Tarlton A, Ewing RM, Brown MC, et al. An 85-kb tandem triplication in the slow Wallerian degeneration (Wlds) mouse. Proc Natl Acad Sci USA. 1998; 95(17): 9985-90.
3. Kerschensteiner M, Schwab ME, Lichtman JW, Misgeld T. In vivo imaging of axonal degeneration and regeneration in the injured spinal cord. Nat Med. 2005; 11(5): 572-7.
4. Lebel-Hardenack S, Grant SR. Genetics of sex determination in flowering plants. Trends Plant Sci. 1997; 2(4): 130-6.
5. Guertin AD, Zhang DP, Mak KS, Alberta JA, Kim HA. Microanatomy of axon/glia signaling during Wallerian degeneration. J Neurosci. 2005; 25(13): 3478-87.
6. Babakhanlo P, Mirzai M, Sefidkon F, Ahmadi L, Barazaneh MM, Asgari F. Flor of Iran. Medical and aromatic plant research in state of forests and rangelands. 1st ed. Tehran: Ministry of Jihad-e-Agriculture. 1998; 82-64.

7. Maleki N, Garjani A, Nazemiyeh H, Nilfouroshan N, Eftekhari Sadat AT, Allameh z, et al. Potent anti – inflammatory activities of hydroalcoholic extract from aerial parts of *Stachys inflata* on rat. *J Ethnopharmacol*. 2001; 75(2): 218-13.
8. Rabbani M, Sajjadi SE, Jalali A. Hydroalcohol extract and fractions of *Stachys lavandulifolia* Vahl: effects on spontaneous motor activity and elevated plus-maze behavior. *Phytother Res*. 2005; 19(10): 854-8.
9. Yousofi Darani H, Sereshti M, Zebardast N, Rafiean M, Manochehri-Naeini K. Effect of ethanolic and watery extract of aerial parts of *Stachys lavandulifolia* on *Trichomonas vaginalis*, in vitro. *J Med. Plants* 2012; 11(Suppl 8): 159-165.
10. Jafarzadeh L, Rafieian-Kopaei M, Ansari Samani R, Asgari A. The effect of hydroalcoholic extract of *Stachys Lavandulifolia* vahl on pregnant mice. *EXCLI J*. 2012; 11: 357-62.
11. Jafarzadeh L, Asgari A, Golshan-Iranpoor F, Kheiri S, Parvin N, Rafieian M, et al. Abortifacient effects of *Stachys lavandulifolia* Vahl in mice. *Shahrekord Univ Med Sci J*. 2010; 11(Suppl 1): 26-31.
12. Cicchetti E, Chaintreau A. Comparison of extraction techniques and modeling of accelerated solvent extraction for the authentication of natural vanilla flavors. *J Sep Sci*. 2009; 32(11): 1957-64.
13. Tehranipour M, Ghamyari T. The effects of root aquatic extract of *Salvia staminea* on neuronal density of alpha motoneurons in spinal cord anterior horn after sciatic nerve compression in rats. *J Biol Sci*. 2010; 10(1): 48-52.
14. Behnam-Rasoli M, Nikravesh M, Mahdavi-Shahri N, Tehranipour M. Post-operative time effects after sciatic nerve crush on the number of alpha motoneurons, using a stereological counting method. *Iran Biomed J*. 2000; 4(1): 45-9.
15. Tehernipour M, Khayyatade J, Javaheri Fard R. The protective effects of curcuma longa total extract on spinal cord neuroglia cell degeneration after the sciatic nerve compression in rats. *Arak Med Univ J*. 2010; 13 (1): 83-9.
16. Tehranipour M, Kabiri M. The effect of exogenous testosterone administration on peripheral nerves regeneration after sciatic nerve compression in rat. *J Biol Sci*. 2009; 9(7): 692-6.
17. Sterio DC. The unbiased estimation of number and sizes of arbitrary particles using the disector. *J Microsc*. 1984; 134(2): 127-36.
18. Dahlin LB, Brandt J. Basic science of peripheral nerve repair: Wallerian degeneration/growth cones. *Oper Tech Orthop*. 2004; 14(3): 138-45.
19. Hanz S, Fainzilber M. Retrograde signaling in injured nerve-the axon reaction revisited. *J Neurochem*. 2006; 99(1): 13-9.
20. Liu D, Bao F, Ling x. Reactive species and apoptotic cell death in spinal cord injury. *Neurochemistry*. 2003; 87: 144.
21. Sarris J, McIntyre E, Camfield DA. Plant-based medicines for anxiety disorders, Part 1: a review of preclinical studies. *CNS Drugs*. 2013; 27(3): 207-19.
- 22- Rahzani K, Malekiran AA, Zeraatpishe A, Hosseini N, Seify SM, Abdollahi M. Anti-oxidative stress activity of *Stachys lavandulifolia* aqueous extract in human. *Cell J*. 2013; 14(4):314-7.

The neuroprotective effect of *Stachys lavandulifolia* Vahl leaves aqueous extract on the density of alpha neurons in anterior horn of spinal cord after sciatic nerve compression in rats

Tehranipour M*, Attarian F

Department of Biology, Mashhad Branch, Islamic Azad University, Mashhad, I.R. Iran.

Received: 26/Aug/2014 Accepted: 22/Feb/2015

Background and aims: Compression causes the cells body degeneration of alpha neurons in anterior horn. *Stachys lavandulifolia* of Lamiaceae family has antioxidant and anti-apoptosis effects. The aim of this study was to investigate the neuroprotective effect of aqueous extract of *Stachys lavandulifolia* leaves, on alpha neurons density after sciatic nerve compression in male rats.

Methods: In this experimental study, 60 male wistar rats were divided randomly into six groups: control, compression, and compression + treatment (25, 50, 75, 100 mg/kg doses). In order to induce compression, sciatic nerve was exposed to compression for 60 second using locker pincers. Extract injection was done intraperitoneally in the first and second week after compression. 28 days after compression, rats were occurred under profusion method. Then, after sampling of the lumbar spinal cord, the density of neurons was measured using dissector and stereological methods and the results were compared together.

Results: According to the present results, density of neurons in compression group decreased significantly compared to the control group ($P < 0.001$). Moreover, Neuronal density increased significantly in all treatment groups compared to the compression group ($P < 0.001$).

Conclusion: Aqueous extract of *Stachys lavandulifolia* leaves has neuroprotective effect on neurons in anterior horn of the spinal cord after injury. Probably, it can be useful in patients with spinal cord injury.

Keywords: *Stachys lavandulifolia*, Alpha motoneuron, Sciatic nerve, Neuronal protection, Compression.

Cite this article as: Tehranipour M, Attarian F. The neuroprotective effect of *Stachys lavandulifolia* Vahl leaves aqueous extract on the density of alpha neurons in anterior horn after sciatic nerve compression in rats. J Shahrekord Univ Med Sci. 2015; 17(2): 119-126.

***Corresponding author:**

Department of Biology, Mashhad Branch, Islamic Azad University, Mashhad, I.R. Iran;
Tel: 00985118435050, E-mail: maryam_tehranipour@yahoo.com