

## بررسی اثرات عصاره آبی برگ گونه ای از گیاه بومادران بر ترمیم نورون های آلفای شاخ قدامی نخاع پس از کمپرسیون عصب سیاتیک در موش های صحرایی نر

محبوبه علیخانزاده، دکتر مریم طهرانی پور\*، دکتر جینا خیاط زاده

<sup>۱</sup>گروه زیست شناسی، دانشگاه آزاد اسلامی واحد مشهد، مشهد، ایران.

تاریخ دریافت: ۹۱/۹/۱۹ اصلاح نهایی: ۹۱/۱۲/۱۵ تاریخ پذیرش: ۹۱/۱۲/۲۱

### چکیده:

زمینه و هدف: بدنبال آسیب اعصاب محیطی، مواد آزاد شده در اثر ضایعه، به سمت جسم سلولی نورون ها در سیستم عصبی مرکزی برگشته و منجر به آپوپتوز می شوند. از آنجا که گیاه بومادران دارای اثرات ضد التهابی است، احتمال می رود از شدت ضایعه بکاهد. هدف از این پژوهش بررسی اثرات حفاظت نورونی عصاره آبی برگ گونه ای از گیاه بومادران (*Achillea biebersteinii*) بر نورون های حرکتی آلفای شاخ قدامی نخاع پس از کمپرسیون عصب سیاتیک در موش صحرایی نر بود.

روش بررسی: در این پژوهش تجربی، ۳۰ سر موش صحرایی نر نژاد ویستار به طور تصادفی به گروه های شاهد، کمپرسیون و تیمار کمپرسیون همراه با دوزهای ۵۰، ۷۵ و ۱۰۰ میلی گرم بر کیلوگرم تقسیم شدند. عصب سیاتیک با استفاده از قیچی قفل دار به مدت ۶۰ ثانیه در معرض کمپرسیون قرار گرفت. تزریق عصاره بصورت درون صفاقی طی هفته های اول و دوم پس از کمپرسیون در دوزهای فوق صورت گرفت. پس از ۲۸ روز از زمان کمپرسیون، موش ها تحت روش پرفیوژن، مورد نمونه برداری از نخاع ناحیه کمری قرار گرفتند. مراحل پاساژ بافتی، برش و رنگ آمیزی و دانسیته نورونی با روش دایسکتور صورت پذیرفت. آنالیز آماری با استفاده از آزمون های ANOVA و t-test در نرم افزار minitab انجام شد.

یافته ها: بر اساس یافته ها دانسیته آلفاموتونورون ها در گروه کمپرسیون نسبت به شاهد کاهش معنی داری نشان داد ( $P=0/001$ ) و در گروه های تیمار ۵۰، ۷۵ و ۱۰۰ میلی گرم بر کیلوگرم در مقایسه با گروه کمپرسیون افزایش معنی دار داشت ( $P<0/01$ ).

نتیجه گیری: عصاره آبی برگ این گونه از گیاه بومادران احتمالاً بدلیل فاکتورهای رشد و ترمیمی دارای اثرات ترمیمی بر روی آلفاموتونورون های نخاع پس از آسیب بوده و دوز ۷۵ mg/kg بیشترین اثرات را در جلوگیری از شدت دژنراسیون دارد.

واژه های کلیدی: بومادران، ترمیم، عصب سیاتیک، نورون حرکتی آلفا.

### مقدمه:

اندونورال (Endoneurial) نیز در این فرآیند نقش مهمی دارند. این سلول ها بطور مشخص دو هفته پس از آسیب تکثیر یافته و هیستامین و سروتونین آزاد می کنند که نفوذ پذیری و مهاجرت ماکروفاژها را تسهیل و افزایش می دهد. حدود ۵ تا ۸ هفته بعد از این فرآیند آسیب به طور کامل درمان شده و فیبر عصبی با سلول های شوان درون غلاف میلین آمیخته می شود (۲-۴). حضور مولکول های پیام آور سلولی و فاکتورهای نوروتروفیک

به دنبال آسیب فیبر عصبی فرآیند تحلیل والرین (Valerian) انجام می شود. سپس میلین به قطعات بیضی شکلی تقسیم می شود. سرانجام ماکروفاژها و سلول های شوان به داخل غلاف نورلما (شوان) هجوم آورده، ذرات آکسون و میلین را می بلعند (۱،۲). نقش سلول شوان کمک به بازگشت بخش آکسونی و میلین و سپس گذر به مرحله ماکروفاژی است. ماکروفاژها درون ناحیه آسیب دیده مهاجرت می کنند. سلول های

پیش ماده توموری P53 مشخص شده است که شامل تنظیم رشد خارجی نوریت ها (Norits) و ترمیم آکسونی می باشد که از طریق بالا و پایین بردن فعالیت این سلول ها در سطح نسخه برداری و ترجمه می باشد. فعالیت P53 پس از ژنوتوکسیک (Genotoxic) و استرس کاهش اکسیژن اتفاق می افتد (۱۰).

استفاده از گیاهان دارویی و اثرات مفید آن ها در درمان امروزه بطور چشمگیری گسترش یافته است. گیاه بومادران زرد با نام علمی *Achillea biebersteinii* از شاخه دانه دارها، رده دولپه ای ها، راسته آستراسز (Asterales) و تیره کاسنی می باشد. *A. biebersteinii* یک گیاه چند ساله، ساقه راست، ساده یا منشعب از پایه و دارای برگ هایی است مستطیلی نیزه ای که به بخش های متعدد باریک تقسیم شده اند. دوره گلدهی گیاه، اردیبهشت ماه می باشد. بررسی ها نشان می دهد روغن این گیاه حاوی سیس آسکاریدل (cis-ascaridole)، پی سیمن (p-cymene)، کارونن اکساید (carvenone oxide) می باشد (۱۱). در نمونه بومادران زرد ۳۷ ترکیب شناسایی شده است که ترکیب های عمده آن هستند پیریتون (Piperitone)، سینئول (1,8-Cineole)، لیمونن (Limonene) پی سیمن (p-Cymene) (۱۲). تعداد زیادی از لاکتون های سسکویی ترین (Sesquiterpene) از این گیاه گزارش شده اند که حاکی از حضور چهار فلاون، یک هیدروکربن و یک الکل می باشد. مطالعات گذشته نشان می دهد که به طور کلی مهمترین ترکیبات موجود در برگ ها، سینئول (Cineol)، برنئول (Borneol) و کامفور (Camphor) هستند (۱۳). همچنین ترکیب آلفاپینن (Alpha-Pinene) نیز با غلظت بالا در این گیاه گزارش شده است (۱۴). ترکیبات فوق دارای ویژگی های آنتی اکسیدانی، ضد التهابی و ضد آپوپتوزی می باشند. این گیاه بدلیل ویژگی های ضد التهاب، ضد اسپاسم، معرق، مدر، قاعده آور، درمان خونریزی، پنوموریا، دردهای روماتیسمی و درمان زخم از دوران باستان استفاده می شده است (۱۲، ۱۵، ۱۶). مطالعات نشان می دهد که عصاره آبی گیاه حاوی پروتئین و

مشابه با آن هایی که در پاسخ های ضد التهابی موثرند در پدیده آسیب و ترمیم نقش دارند. فاکتورهای نوروتروفیک نظیر فاکتور رشد نرونی (NGF) و بسیاری از عوامل دیگر نیز در این پدیده دخیل می باشند (۵). تشکیل فیبروزهای خارج نرونی اغلب پس از آسیب های نرون محیطی اتفاق می افتد. شدت آسیب بر مهاجرت و تکثیر فیبروبلاست ها و رسوب کلاژن خارج سلولی اثر می گذارد. با گذشت زمان فیبرهای کلاژن عصب را احاطه کرده و خطر فشرده سازی نوروپاتی را افزایش می دهند که می تواند با درد و اختلال در عملکرد همراه باشد. بررسی ها نشان می دهد که حضور هیالورونیک اسید پس از ترمیم جهت ویژگی ضد چسبندگی در کاهش نوروپاتی کاربرد دارد (۶).

یکی از وقایع مولکولی ضروری جهت بازسازی سلول های شوان در طول ترمیم عصب، پیام رسانی نوروگلین ۱ (NRG1) می باشد. این فاکتور در طول تکوین نرون ها در سیستم عصبی محیطی و همچنین از آکسون هایی که سلول های شوان را برای اتصال و ساخت مجدد میلین تحریک می کنند، ترشح می شود (۷). گاما هیدروکسی بوتیرات نیز نه تنها یک اثر مشخص در مهار سیناپس و انتقال تحریک دارد بلکه به عنوان یک عامل موثر مثبت در متابولیسم ساختارهای اعصاب و سیستم های ماهیچه ای می باشد. نتایج تحقیقات حاکی از آن است که تزریق سیستمیک گاما هیدروکسی بوتیرات همراه با افزایش مشخص در نیروی انقباضی اکستنسورها (Extensors) و فلکسورهای (Flexors) اندام حرکتی مقابل است و باعث بازگشت عملکرد ماهیچه های اندام حرکتی تحتانی در موش های صحرایی پس از کمپرسیون عصب سیاتیک می گردد (۸). همچنین سلول های بنیادی مزانشیمی مایع آمنیوتیک (Amniotic Fluid Mesenchymal Stem Cells) نیز به عنوان یک استراتژی درمانی در آسیب عصب محیطی محسوب می شوند که به صورت ترشح فاکتور نوروتروفیک و تعدیل سازی سیستم ایمنی در ترمیم اثر دارند (۹). در سال های اخیر نقش نورویولوژیکی برای

کربوهیدرات است که التهاب را ۲۵ درصد کاهش می دهد. برخی گزارشات به استفاده از این گیاه جهت درمان اختلال های دستگاه گوارش و زخم های آن اشاره دارند (۱۷). همچنین فعالیت آنتی اکسیدانی عصاره هیدروالکلی *A. santolina* ناشی از حضور ترکیبات فنلی و فلاونوئیدها می باشد (۱۸). بومادران به علت دارا بودن تانن و مواد تلخ معطر برای سیستم عصبی، قلب، درمان خستگی عمومی، ضعف قلب، بیماری های عصبی مانند ضعف اعصاب، هیستری و صرع اثر به سزایی دارد. خاصیت ضد التهابی فلاونوئیدهای موجود در گیاه بومادران بعلاوه اثر آن در متابولیسم اسید ارشیدونیک است (۱۹). کوئرستین (Quercetin) از فلاون های بوماران بوده که از طریق مهار رادیکال های آزاد و شلاته کردن یون های فلزی اثرات آنتی اکسیدانی را به نمایش می گذارد (۲۰) در بررسی های پیرامون کشت سلول های سرطانی، گیاه بومادران از فعالیت قوی ضد تکثیر رده سلول های سرطانی سینه MCF7 برخوردار می باشد (۲۱). همچنین روغن گیاه بوماران دارای ویژگی ضد اسپاسم در طب سنتی می باشد که این ویژگی از طریق مسدود کردن کانال های کلسیمی می باشد (۲۲). هدف از این پژوهش بررسی اثرات حفاظت نرونی عصاره آبی برگ گونه ای از گیاه بومادران بر موتونورون های آلفای شاخ قدامی نخاع پس از کمپرسیون عصب سیاتیک در موش صحرائی نر بوده است.

## روش بررسی:

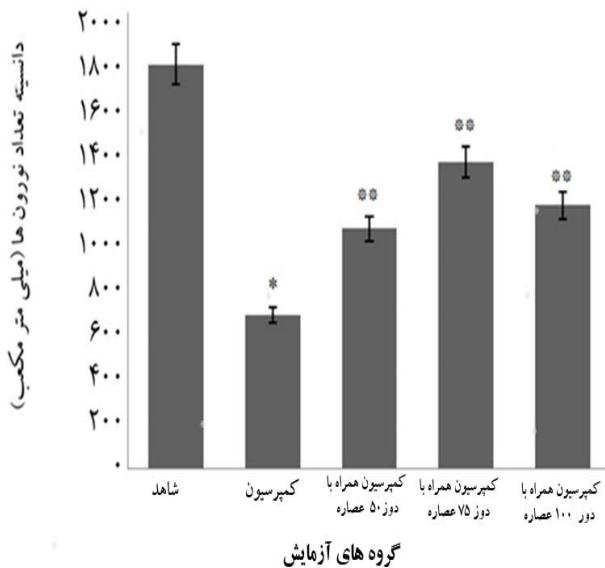
در این مطالعه تجربی، پس از تهیه این گونه از گیاه بومادران از مرکز هرباریوم دانشکده علوم پایه دانشگاه آزاد اسلامی واحد مشهد (با کد هرباریومی ۹۰۵۸)، برگ گیاه کاملاً آسیاب گردید. از پودر برگ بومادران عصاره آبی به روش سوکسله تهیه شد. در این تحقیق از موش های صحرائی نر نژاد ویستار خریداری شده از بخش حیوانات دانشکده

داروسازی دانشگاه فردوسی مشهد استفاده شد. در ابتدا ۳۰ سر موش نر ۳ ماهه با وزن ۲۵۰-۲۰۰ گرم در ۵ گروه شاهد، کمپرسیون، تیمار کمپرسیون عصب سیاتیک به همراه ۲ بار تزریق عصاره آبی برگ با دوز ۵۰ mg/Kg، تیمار کمپرسیون عصب سیاتیک به همراه ۲ بار تزریق عصاره آبی برگ با دوز ۷۵ mg/Kg، تیمار کمپرسیون عصب سیاتیک به همراه ۲ بار تزریق عصاره آبی برگ با دوز ۱۰۰ mg/Kg در طول دوره بصورت هفته ای یکبار، هفته اول و دوم پس از کمپرسیون تقسیم شدند. موش های هر گروه با تزریق داخل صفاتی ماده بیهوشی رامپون ۶ mg/kg و کتامین ۶۰ mg/kg بیهوش گردیدند. سپس عصب سیاتیک پای راست در ناحیه سر استخوان ران توسط پنس قفل دار (قفل دوم برای ۳۰ ثانیه) تحت کمپرسیون قرار گرفت (۲۳). پس از کمپرسیون محل ضایعه ضد عفونی و توسط گیره فلزی بخیه زده شد. بعد از این که موش ها هوشیاری اولیه خود را بدست آوردند به قفس های جداگانه منتقل و در شرایط استاندارد حیوانخانه از نظر نور، دما و رطوبت نگهداری شدند.

در گروه های تیمار اولین تزریق عصاره بلافاصله بعد از انجام عمل کمپرسیون انجام شد. به طوری که عصاره آبی برگ با ۳ دوز مختلف ۵۰، ۷۵ و ۱۰۰ میلی گرم بر کیلوگرم هفته ای یک بار در طول ۲۸ روز پس از کمپرسیون به صورت داخل صفاقی به حیوانات تزریق شد (کلاً دو تزریق) (۲۳). ۲۸ روز پس از کمپرسیون از قطعات نخاعی مربوط به عصب سیاتیک (L<sub>4</sub>-L<sub>6</sub>) نمونه برداری انجام شد. از آن جا که بافت عصبی بافتی حساس است و سریعاً دچار فرآیندهای آتولیز می شود و علاوه بر این تثبیت کننده به علت وجود پرده های سخت دور نخاع نیز به خوبی در آن نفوذ نمی کند. برای تثبیت از روش پرفیوژن استفاده شد. در این روش در حیوان بیهوش، تثبیت کننده (فرمالین ۱۰٪ نمکی) در بسترهای عروقی جریان می یابد (۲۳، ۲۴). پس از اتمام پرفیوژن، نمونه برداری از

با دوز ۵۰ mg/kg عصاره ۱۰۵۲ mm<sup>3</sup>، تیمار کمپرسیون همراه با دوز ۷۵ mg/kg عصاره ۱۳۴۴ mm<sup>3</sup> و تیمار کمپرسیون همراه با دوز ۱۰۰ mg/kg عصاره ۱۱۵۳ mm<sup>3</sup> به دست آمد. این نتایج نشان می دهد که پدیده کمپرسیون باعث کاهش معنی دار دانسیته نورونی نورون های شاخ قدامی نخاع پس از کمپرسیون نسبت به گروه شاهد شده است (P=۰/۰۰۱) و در گروه های تیمار در مقایسه با کمپرسیون دانسیته نورونی افزایش یافته است (P<۰/۰۱) و بیشترین اثرات حفاظت نورونی مربوط به دوز ۷۵ mg/kg بوده است (نمودار شماره ۱).

بررسی تصاویر میکروسکوپی از منطقه شاخ قدامی نیمه راست نشان داد، پس از کمپرسیون عصب، هسته نورون به کنار رانده شده و به تدریج در حال ناپدید شدن است، اما در گروه های تیمار هسته ها در حال نمایان شدن می باشند و بیشترین اثر مربوط به دوز ۷۵ میلی گرم بر کیلوگرم بوده است (تصویر شماره ۱).



**نمودار شماره ۱: مقایسه دانسیته تعداد نورون های حرکتی آلفا شاخ قدامی نخاع در گروه ها.**

\*سطح معنی داری P=۰/۰۰۱ در مقایسه گروه کمپرسیون و شاهد. \*\*سطح معنی داری P<۰/۰۱ در مقایسه گروه های تیمار و کمپرسیون.

نخاع انجام شد. برای یکسان بودن نمونه برداری در همه نمونه ها، نخاع به طور کامل تا انتهای دم اسب جدا گردید و از انتهای دم اسب به اندازه ۱۸ میلی متر بالا رفته و نمونه هایی به طول ۸ میلی متر تهیه شد. بعد از نمونه برداری، نمونه ها وارد مرحله پاساژ شدند. نمونه ها پس از طی مراحل پاساژ وارد مرحله برش شده و از آن ها به صورت سریال، برش های ۷ میکرونی تهیه شده که با آبی تولوئیدین و ائوزین رنگ آمیزی شدند. با استفاده از دستگاه فتومیکروسکپ از منطقه شاخ قدامی نخاع نیمه راست گرفته شد. برای شمارش نورونی از روش نمونه برداری سیستماتیک رندوم (تصادفی) استفاده شد و برای شمارش ذرات یعنی نورون های حرکتی آلفا از روش دایسکتور استفاده گردید (۲۵،۲۴). برای آنالیز داده های خام به پارامترهای زیر نیاز بود:

$\sum Q$ : مجموع نورون های شمارش شده در یک نمونه

$\sum Fram$ : مجموع دفعات نمونه برداری شده

V: حجم چهارچوب نمونه برداری که برابر با H×A Frame می باشد.

A: مساحت چهارچوب نمونه برداری

H: فاصله بین دو برش یا ضخامت هر برش (۲۵،۲۴).

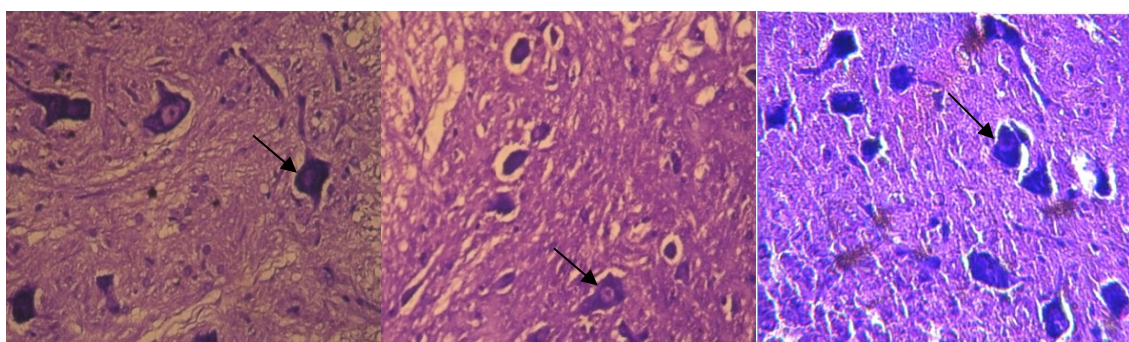
برای بررسی داده ها با استفاده از روش آماری t-test به پارامتر دانسیته نورون ها (ND) نیاز بود که از طریق زیر قابل محاسبه شد (۲۵):

$$ND = \frac{\sum Q}{\sum Fram} \times V \text{ disector}$$

برای آنالیز آماری داده ها از نرم افزار Minitab 13 و آزمون One way Anova با سطح معنی داری (P<۰/۰۵) استفاده شد. همچنین جهت رسم نمودارها از نرم افزار Excell استفاده شد.

## یافته ها:

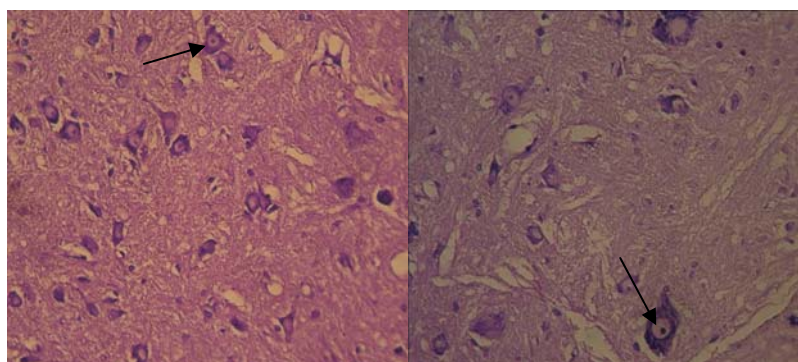
در این مطالعه شمارش نورون های حرکتی آلفا و دانسیته نورونی در شاخ قدامی نخاع در گروه شاهد ۱۷۷۱ mm<sup>3</sup>، کمپرسیون ۶۷۱ mm<sup>3</sup>، تیمار کمپرسیون همراه



ج

ب

الف



ه

د

#### تصویر شماره ۱: تصویر میکروسکوپی حاصل از برش عرضی قطعات نخاعی عصب سیاتیک (L<sub>4</sub>-L<sub>6</sub>).

الف- در گروه شاهد، ب- در گروه کمپرسیون، ج- در گروه کمپرسیون به همراه ۵۰ میلی گرم بر کیلوگرم از عصاره، د- در گروه کمپرسیون به همراه ۷۵ میلی گرم بر کیلوگرم از عصاره، ه- در گروه کمپرسیون به همراه ۱۰۰ میلی گرم بر کیلوگرم از عصاره. همانطور که در تصویر شماره ۱-ب مشاهده می شود پس از کمپرسیون عصب، هسته نوروں به کنار رانده شده و بتدریج در حال ناپدید شدن است. همچنین شکل نوروں از حالت کروی خارج شده و ظاهر چند وجهی به خود گرفته است. در گروه های تیمار (تصاویر ج تا ه) با تزریق عصاره، هسته نوروں مجدد در حال نمایان شدن است که در گروه با دوز ۷۵ میلی گرم بر کیلوگرم وضوح هسته ها نمایان تر بوده و شکل نوروں به گروه شاهد نزدیک تر شده است. در کلیه تصاویر رنگ آمیزی با روش آبی تولوئیدن در pH برابر با ۴/۶ انجام شده است، آلفا موتونرون ها با علامت فلش مشخص شده اند.

#### بحث:

روی می دهد، مقادیر زیادی از رادیکال های آزاد و سیتوکین های التهابی آزاد می شوند. تولید گونه های فعال اکسیژن (ROS) درون سلول منجر به آپوپتوز و مرگ سلول بوسیله انواع مسیرهای انتقال سلولی می شوند. گونه های نیتروژن فعال (RNS) نظیر نیتریک اکساید (NO) نیز از فاکتورهای کلیدی دیگر در واکنش پاتوفیزیولوژیکی در طول ایسکمی هستند. افزایش سنتز آنزیم های پیش ساز نیتریک اکساید (iNOS) تحت شرایط ایسکمی منجر به افزایش تولید نیتریک اکساید و بطور متعاقب افزایش تشکیل پراکسی نیتريت می شود. برنئول (Borneol) که از ترکیبات مهم

بر اساس پژوهش حاضر دانسیته نورونی در گروه کمپرسیون نسبت به گروه شاهد کاهش معنی داری داشته، بدین معنا که کمپرسیون عصب سیاتیک جانور سبب پدید آمدن اثرات دژنراسیون مرکزی به صورت رتروگراد به سمت جسم سلولی نوروں های حرکتی در شاخ قدامی نخاع شد و نهایتاً دانسیته نورونی در گروه کمپرسیون در مقایسه با گروه شاهد کاهش نشان داد. همچنین در گروه های تیمار در مقایسه با کمپرسیون دانسیته نورونی افزایش یافت. در زمان تخریب نورونی، بیماری های عصبی و ایسکمی ها که واکنش استرس اکسیداتیو در آن ها

اینترفرون تولید شده در ماهیچه ها در *in vitro* به نمایش می گذارد (۳۲). همچنین در تحقیقاتی که با آزمایشات ورم پنجه پا و همچنین کولیت روده ناشی از تجویز داروی TBNS در موش و در بیماران با آسم تنفسی انجام شد، نشان داده شده که این ترکیب، التهاب را از طریق مهار لوکوترین B8، پروستا گلاندین E2، TNF $\alpha$ ، IL-1 $\beta$  و ترومبوکسان B2 مهار می کند (۳۴،۳۳).

بر اساس مطالعه Tozyo و همکاران، سزکویی ترین لاکتون های گیاه بومادران که در حقیقت پیشسازی از ولن ها هستند، دارای اثرات ضد التهابی می باشند (۳۵). به علاوه بررسی های Alcaraz و همکاران نشان می دهد قسمت های هوایی بومادران دارای اجزای غنی از فلاونوئیدهاست که همگی به عنوان آنتی اکسیدان عمل کرده و خاصیت ضد التهابی نیز دارند (۳۶). در این راستا فلاونوئیدهای موجود در این گیاه، با اعمال اثرات آنتی اکسیدانتی و ضد التهابی می توانند اثرات ضد التهابی در این بررسی را تا حدودی توجیه نمایند. در این مورد مشخص شده که چنین فلاونوئیدهایی قادر به مهار آنزیم های دخیل در تولید رادیکال های آزاد اکسیژن نظیر سیکلواکسیژناز، لیپواکسیژناز، منواکسیژناز میکروزومی و گلوکوتایون اس ترانسفراز می باشند. بخش دیگر از اثر ضد التهابی فلاونوئیدها را می توان به توانایی آن ها در تنظیم کاهشی تولید نیتریک اکسید و مهار نمودن دگرانولاسیون نوترفیل ها نسبت داد که این خود موجب کاهش فعالیت آنزیم های پیش برنده التهاب می گردد (۳۷).

در مقایسه داده های حاصل از تیمارهای گروه های ۵۰، ۷۵ و ۱۰۰ میلی گرم بر کیلوگرم در این مطالعه ملاحظه شد که اثرات حفاظت نوروئی در دوز ۷۵ بیشتر از دوزهای ۵۰ و ۱۰۰ میلی گرم بر کیلوگرم بوده است. طبق تحقیقات تکیه و همکاران نیز که بر روی نقش ضد التهابی عصاره متانولی گیاه بومادران زرد انجام گرفت دوز ۷۵ میلی گرم بر کیلوگرم بیشترین اثرات ضد التهابی تزریق ادجوانت

بومادران بوده نقش اساسی در جلوگیری از پراکسیداسیون لیپیدهای سلولی دارد (۲۶). ایسکمی همچنین ممکن است توسط فعالیت فاکتور هسته ای نسخه برداری kappaB (NFKB) واسطه گری شود که یک مولکول پیام آور کلیدی در پروسه آپوپتوتیک می باشد. این فاکتور نقش مهمی در بیان تعداد ژن های سیتوکین های التهابی نظیر کیموکین ها و مولکول های چسبنده بازی می کند. بنابراین مهار فعالیت آن به جلوگیری از آسیب های ایسکمی مربوط است (۲۷).

MMP-9 نیز یک آنزیم وابسته به روی و متعلق به خانواده متالوپروتئین های ماتریکس (MMPs) بوده و با پاسخ های التهاب عصبی در تخریب نوروئی مرتبط می باشد. این آنزیم در جوندگان در شوک های مغزی و ضربه در سطح بالایی تنظیم شده و پس از فعالیت توسط پروتئاز و ROS می تواند سد خونی-مغزی را مختل کرده و سبب آسیب شود. سلول های میکروگلیال منبع مهمی از MMP-9 می باشند. بنابراین فعالیت بالا و یا بیان MMP، COX-2، iNOS، اینترلوکین بتا ۱ (IL-1 $\beta$ ) و فاکتور نکروز توموری (TNF $\alpha$ ) در سلول های مغزی سبب بیماری های تخریب نوروئی می شود (۲۸).

بررسی ها نشان می دهد که Borneol آسیب نوروئی را از طریق پراکندگی غشای میتوکندریایی، تراکم هسته نوروئی و مسیرهای سیگنالینگ چند عملکردی کاهش می دهد. مکانیسم این معکوس سازی در کاهش درون سلولی گونه های التهابی، مسدود کردن ترانس لوکیشن هسته ای ROS، تنظیم مسیر iNOS/NO، کاهش آزاد سازی فاکتور NF-KBP65 و رکود کاسپازهای مرتبط با آپوپتوز می باشد (۲۹). از طرفی عوامل ضد التهابی عصاره گیاه بومادران عمدتاً در بخش های غیر قطبی واقع شده اند که مربوط به ترکیبات 1,8 cineol, borneol, camphor می باشند (۳۰). در برخی مطالعات بیان شده است که درمان سیستمیک با 1,8 cineol برای کنترل فعالیت پروسه های التهابی مفید است (۳۱). این ترکیب، اثر ضد التهابی را از طریق کاهش سیتوکین های میتوژنیک نظیر گاما

آنها کمک می کند.

### نتیجه گیری:

عصاره آبی برگ این گونه از گیاه بومادران با دوزهای متفاوت و دفعات تزریق، سبب حفاظت نورونی شده و تأثیرات این عصاره ها بشدت وابسته به دوز و میزان ماده موثر موجود در عصاره های آبی می باشد، لذا با توجه به احتمال استفاده از عصاره گیاه فوق در ترمیم ضایعات عصبی یا التهابی برای تکمیل اطلاعات و مکانیزم های موثره، تحقیقات بیشتر در آینده ضروری به نظر می رسد.

### تشکر و قدردانی:

این تحقیق در گروه زیست شناسی، دانشکده علوم، دانشگاه آزاد اسلامی واحد مشهد صورت گرفت که از تمام همکاران محترم گروه زیست و ریاست دانشکده علوم جناب آقای دکتر محمد هروی جهت همکاری های بی دریغ شان تشکر و قدردانی می شود.

کامل فروند (CFA) را داشت (۳۰) که این یافته هم راستا با تحقیقات رشیدی و همکاران در مورد تأثیر بیشتر دوز ۷۵ میلی گرم بر کیلوگرم عصاره هیدروالکلی گیاه بومادران بر درمان التهاب زخم معده بود، در سایر مطالعات نیز استفاده از دوزهای بالاتر سبب ایجاد واکنش های حساسیتی عنوان شده است (۱۷). همچنین تحقیقاتی که در زمینه اثرات ضد دردی این گیاه توسط ارضی و همکاران صورت گرفته، عصاره هیدروالکلی در دوز ۷۵ میلی گرم بر کیلوگرم بیشترین تأثیر را داشته است. بنابراین با یافته های این مطالعه و تحقیقاتی که در زمینه ویژگی های ضد التهابی این گیاه صورت گرفته است، احتمالاً اثرات مصرفی این گیاه وابسته به دوز است. همچنین به نظر می رسد که عصاره آبی برگ گیاه بومادران دارای ماده یا مواد موثری از جمله فلاونوئیدها است که پس از آسیب اکسون از طریق کاهش التهاب، اثرات آنتی اکسیدان و یا جلوگیری از مرگ نورونی (ضد آپوپتوز) به بقای

### منابع:

1. Hood B, Levene HB, Levi AD. Transplantation of autologous Schwann cells for the repair of segmental peripheral nerve defects. *Neurosurg Focus*. 2009 Feb; 26(2): E4.
2. Ichihara S, Inada Y, Nakamura T. Artificial nerve tubes and their application for repair of peripheral nerve injury: an update of current concepts. *Injury*. 2008 Oct; 39(Suppl 4): S29-S39.
3. Wegner M. A matter of identity: transcriptional control in oligodendrocytes. *J Mol Neurosci*. 2008 May; 35(1): 3-12.
4. Panthaki ZJ. Innovations in innervation; further thoughts on peripheral nerve injuries of the pediatric hand: issues in diagnosis and management. *J Craniofac Surg*. 2009 Jul; 20(4): 1016-7.
5. Arcot R, Ramakrishnan K, Rao S. Peripheral and Cranial Nerve Sheath Tumors-A Clinical Spectrum. *Indian J Surg*. 2012 Oct; 74(5): 371-5.
6. Ozgenel GY. Effects of hyaluronic acid on peripheral nerve scarring and regeneration in rats. *Microsurgery*. 2003; 23(6): 575-81.
7. Joung I, Yoo M, Woo JH, Chang CY, Heo H, Kwon YK. Secretion of EGF-like domain of heregulinbeta promotes axonal growth and functional recovery of injured sciatic nerve. *Mol Cells*. 2010 Nov; 30(5): 477-84
8. Rodinskii AG, Serdyuchenko IY, Demchenko TV. Effects of systemic injections of gamma-hydroxybutyrate on the recovery of functions of the distal hindlimb muscles in rats after compression of the sciatic nerve. *Neurophysiology*. 2011 Sep; 43(2): 113-23.

9. Pan HC, Chin CS, Yang DY, Ho SP, Chen CJ, Hwang SM, et al. Human amniotic fluid mesenchymal stem cells in combination with hyperbaric oxygen augment peripheral nerve regeneration. *Neurochem Res.* 2009 Jul; 34(7): 1304-16
10. Di Giovanni S, Rathore K. p53-Dependent pathways in neurite outgrowth and axonal regeneration. *Cell Tissue Res.* 2012 Jul; 349(1): 87-95.
11. Bader A, Flamini G, Cioni PL, Morelli L. Essential oil composition of *Achillea santolina* L. and *Achillea biebersteinii* Afan. Collected in Jordan. *Flavour Frag J.* 2003 Jan-Feb; 18(1): 36-8.
12. Al-Hindawi MK, Al-Deen IH, Nabi MH, Ismail MA. Anti-inflammatory activity of some Iraqi plants using intact rats. *J Ethnopharmacol.* 1989 Sep; 26(2): 163-8.
13. Esmaeili A, Nematollahi F, Rustaiyan A, Moazami N, Masoudi S, Bamasian S. Volatile constituents of *Achillea pachycephala*, *A. oxyodonta* and *A. biebersteinii* from Iran. *Flavour Frag J.* 2006 Mar-Apr; 21(2): 253-6.
14. Ghaderi S, Falahati Hossein Abad A, Sarailoo MH, Ghanbari V. Investigation of the components and antibacterial effects of three plant's essential oil *Coriandrum sativum*, *Achillea millefolium*, *Anethum graveolens* in vitro. *J Shahrekord Univ Med Sci.* 2012; 14(5): 74-82.
15. Noubani RA, Abu Irmaileh BE, Afifi FU. Folk utilization of traditional medicinal plants among rural population in wadi mujib – Jordan. *Jordan Med J.* 2006; 40(4): 232-40.
16. Saedinia S, Gohari A, Yassa N, Shafiee A. Compositio of the volatile oil of *Achillea conferta* dc from Iran. *DARU.* 2005; 13(1): 34-6.
17. Rashidi I, Taheri Moghadam M, Mozaffari AR. Study of inflammatory and healing effects of *Achillea millefolium* in the treatment of indometacine-induced gastric ulcer in rat. *J Qazvin Univ Med Sci.* 2005; 8(33): 9-13.
18. Ardestani A, Yazdanparast R. Antioxidant and free radical scavenging potential of *Achillea santolina* extracts. *Food Chem.* 2007; 104(1): 21-9.
19. Arzi A, Akhavan M. The effect of hydroalcoholic extract of *Achillea Millefolium* on analgesic effect of Morphine in rats. *Babol Med J.* 2001; 3(4): 11-4.
20. Brewer MS. Natural antioxidants: sources, compounds, mechanisms of action, and potential applications. *Compr Rev Food Sci F.* 2011 Jul; 10(4): 221-47.
21. Al-Kalaldehy JZ, Abu-Dahab R, Afifi FU. Volatile oil composition and antiproliferative activity of *Laurus nobilis*, *Origanum syriacum*, *Origanum vulgare*, and *Salvia triloba* against human breast adenocarcinoma cells. *Nutr Res.* 2010 Apr; 30(4): 271-8.
22. Jabeen Q, Ghufuran A, Khan SF, Hotchand A, Gilani AH, Ahmad VU, et al. Ethno pharmacological evaluation of antispasmodic activity of essential oils from different plants. *Iran J Pharm Res.* 2004; 3(2): 44-8.
23. Behnam Rasouli M, Nikravesh M, Mhadavi Shahri N, Tehranipour M. Post-operative time effects after sciatic nerve crush on the number of alpha motoneurons, using a sterological counting method (disector). *Iran Biomed J.* 2000; 4(1): 45-9.
24. Tehranipour M, Javadmoosavi Z. The neuroprotective effect of alcoholic extract of *Cannabis sativa* on neuronal density of spinal cord alpha motoneurons after sciatic nerve injury in rats. *J Shaheed Sadoughi Univ Med Sci.* 2011; 19(3): 339-49.
25. Tehranipour M, Khayyatzade J, Javaheri fard R. The protective effects of *Curcuma longa* total extract on spinal cord neuroglia cell degeneration after the sciatic nerve compression in rats. *Arak Univ Med Sci J.* 2010; 13(1): 83-9
26. Saravanakumar M, Manivannan J, Sivasubramanian J, Silambarasan T, Balamurugan E, Raja B. Molecular metabolic fingerprinting approach to investigate the effects of borneol on metabolic alterations in the liver of nitric oxide deficient hypertensive rats. *Mol Cell Biochem.* 2012 Mar; 362(1-2): 203-9.



27. Elmann A, Mordechay S, Erlank H, Telerman A, Rindner M, Ofir R. Anti-neuroinflammatory effects of the extract of *Achillea fragrantissima*. BMC Complement Altern Med. 2011; 11: 98.
28. Liu R, Zhang L, Lan X, Li L, Zhang TT, Sun JH, et al. Protection by borneol on cortical neurons against oxygen-glucose deprivation/reperfusion: involvement of anti-oxidation and anti-inflammation through nuclear transcription factor kappaappaB signaling pathway. Neuroscience. 2011 Mar; 176: 408-19.
29. Zhang N, Liu P, He XR. Effect of borneol, moschus, storax, and *Acorus tatarinowii* on expression levels of four amino acid neurotransmitters in the rat corpus striatum. Neural Regen Res. 2012; 7(6): 440-4.
30. Tekieh E, Akbari A, Manaheji H, Rezazadeh S, Zaringhalam J. Anti-hyperalgesic and anti-inflammatory effects of *Achillea santolina* and *Stachys athorecalyx* extracts on complete Freund's adjuvant-induced short-term inflammation in male wistar rats. Koomesh. 2011; 12(3): 305-13.
31. Juergens UR, Engelen T, Racke K, Stober M, Gillissen A, Vetter H. Inhibitory activity of 1,8-cineol (eucalyptol) on cytokine production in cultured human lymphocytes and monocytes. Pulm Pharmacol Ther. 2004; 17(5): 281-7.
32. Santos FA, Rao VS. 1, 8-cineol, a food flavoring agent, prevents ethanol-induced gastric injury in rats. Dig Dis Sci. 2001 Feb; 46(2): 331-7.
33. Sahouo GB, Tonzibo ZF, Boti B, Chopard C, Mahy JP, N'guessan YT. Anti-inflammatory and analgesic activities: Chemical constituents of essential oils of *Ocimum gratissimum*, *Eucalyptus citriodora* and *Cymbopogon giganteus* inhibited lipooxygenase L-1 and cyclooxygenase of PGHS. Bull Chem Soc Ethiop. 2003; 17(2): 191-7.
34. Yuan G, Wahlqvist ML, He G, Yang M, Li D. Natural products and anti-inflammatory activity. Asia Pac J Clin Nutr. 2006; 15(2): 143-52.
35. Tozyo T, Yoshimura Y, Sakurai K, Uchida N, Takeda Y, Nakai H, et al. Novel antitumor sesquiterpenoids in *Achillea millefolium*. Chem Pharm Bull (Tokyo), 1994; 42(5): 1096-100.
36. Alcaraz MJ, Ferrandiz ML. Modification of arachidonic metabolism by flavonoids. J Ethnopharmacol, 1987; 21(3):209-29.
37. Roghani M, Baluchnejadmojarad T. Antinociceptive effect of *Allium schoenoprasum* L. oral feeding in male diabetic rats. J Shahrekord Univ Med Sci. 2009; 12(4): 64-70.

## The study of effect of aquatic extracts of *Achillea biebersteinii* leave on repair alpha motoneurons after sciatic nerve injury in rat

Alikhanzade M (MSc), Tehranipour M (PhD)\*, Khayatzade J (PhD)  
Biology Dept., Islamic Azad University of Mashhad Branch, Mashhad, I.R. Iran.  
Received: 9 /Dec /2012      Revised: 5/Mar /2013      Accepted: 11/Mar /2013

**Background and aims:** Following peripheral nerves injury, materials freed from injury return to the cell body of neurons in the central nervous system and lead to apoptosis. Since the *Achillea biebersteinii* has anti-inflammatory effects, it could reduce the severity of injury. The aim of this study was to investigate the neuroprotective effects of *A. biebersteinii* aqueous extract on  $\alpha$  motoneurons of anterior horn in rats' spinal cord after sciatic nerve compression.

**Methods:** In this experimental study, 30 male wistar rats were divided randomly into five groups: control, compression, and compression+treatment (with 50, 75, 100 mg/kg doses). Sciatic nerve was exposed to compression for 60 second using locker pincers. Extract injection was done intraperitoneally in the first and second week after compression. Then, 28 days after compression under profusion method the lumber spinal cord was sampled. After tissue passaging, cutting, and coloring, the density of motoneurons was measured using dissector method and statistical analysis was done using t-test and ANOVA in minitab software.

**Results:** Density of  $\alpha$  motoneurons in compression group decreased significantly compared to the control group ( $P=0.001$ ) and increased significantly in all treatment (50, 75, and 100 mg/kg doses) groups compared to the compression group ( $P=0.01$ ).

**Conclusion:** Aqueous extract of *A. biebersteinii* leaves containing growth and regeneration factors had neuroprotective effect on spinal cord  $\alpha$  motoneurons after injury. The extract with 75mg/kg dose had the largest impact on prevention from degeneration.

**Keywords:** *Achillea biebersteinii*, Alpha motoneuron, Sciatic nerve, Repair.

Cite this article as: Alikhanzade M, Tehranipour M, Khayatzade J. The study of effect of aquatic extracts of *Achillea biebersteinii* leave on repair alpha motoneurons after sciatic nerve injury in rat. J Shahrekord Univ Med Sci. 2013 Oct, Nov; 15(4): 16-25.

---

\*Corresponding author:

Biology Dept., Islamic Azad University Mashhad Branch, Mashhad, I.R. Iran. Tel: 00985118435050,  
Email: maryam\_tehranipour@yahoo.com