

اثرات سمیت تحت حاد عصاره هیدروالکلی گیاه بادرنجبویه بر بافت کبد و کلیه در موش های سوری

دکتر عبدالرسول نامجو^{۱*}، دکتر محمد میروکیلی^۲، دکتر محمود رفیعیان کوپائی^۳، دکتر مصطفی فغانی^۱
گروه پاتولوژی، دانشگاه آزاد اسلامی واحد شهرکرد، شهرکرد، ایران؛ گروه دامپزشکی، دانشگاه آزاد اسلامی واحد شهرکرد، شهرکرد، ایران؛
مرکز تحقیقات گیاهان دارویی، دانشگاه علوم پزشکی شهرکرد، شهرکرد، ایران.

تاریخ دریافت: ۹۱/۷/۲۳ اصلاح نهایی: ۹۱/۱۱/۲۷ تاریخ پذیرش: ۹۱/۱۲/۴

چکیده:

زمینه و هدف: گیاه بادرنجبویه در بسیاری از کشورها به عنوان آرام بخش، ضد اسپاسم و ضد باکتری مورد استفاده قرار می گیرد. به هر حال، مطالعات بیشتری جهت تعیین اثرات سمی این گیاه ضروری به نظر می رسد. در این مطالعه اثرات سمی عصاره هیدروالکلی گیاه بادرنجبویه بر تعدادی از آنزیم های بیوشیمیایی خون و تغییرات بافتی موش های سوری نر بررسی شد.

روش بررسی: در این مطالعه تجربی ۲۱ سر موش سوری ماده به صورت تصادفی در سه گروه هفت تایی تقسیم شدند. به گروه اول، تحت عنوان گروه شاهد، نرمال سالین و به گروه های دوم و سوم عصاره هیدروالکلی گیاه بادرنجبویه به ترتیب با دوزهای روزانه ۴۵۰ و ۱۳۵۰ میلی گرم به ازای هر کیلوگرم وزن بدن به مدت ۱۴ روز به صورت داخل صفاقی تزریق شد. در پایان دوره مطالعه (روز ۱۵) مقادیر پارامترهای بیوشیمیایی سرم با استفاده از دستگاه اتوآنالیزور مورد اندازه گیری و نمونه بافت های کبد و کلیه موش ها پس از تثبیت در فرمالین بافر ۱۰٪ و رنگ آمیزی با هماتوکسیلین و انوزین مورد مطالعه قرار گرفتند. برای تحلیل داده ها از آزمون های آماری آنالیز واریانس یک طرفه، تست تعقیبی توکی و آزمون کروسکال والیس در سطح معنی داری $P < 0/05$ استفاده شد.

یافته ها: عصاره هیدروالکلی گیاه بادرنجبویه باعث کاهش معنی دار ALT و ALP به صورت وابسته به دوز در گروه های تیمار نسبت به گروه شاهد شد، اما تغییر معنی داری را در آنزیم های کراتینین و اوره نشان نداد. تغییرات آسیب شناسی کبد و کلیه در گروه دریافت کننده گیاه بادرنجبویه آسیب های خفیف، متوسط و شدیدی را نشان دادند.

نتیجه گیری: نتایج آزمایشات آنزیمی و تغییرات هیستوپاتولوژیک کبد نشان داد که عصاره هیدروالکلی بادرنجبویه در دوزهای بالا باعث آسیب های کبدی در موش ها می شود؛ لذا باید از مصرف دوزهای بالای گیاه اجتناب نمود.

واژه های کلیدی: بادرنجبویه، موش سوری، کبد، کلیه، مسمومیت تحت حاد، هیستوپاتولوژی.

مقدمه:

از داروهای گیاهی در کشورهای در حال توسعه و توسعه یافته به علت طیف گسترده فعالیت های بیولوژیک شیمیایی، اثربخشی، ایمنی نسبی و تهیه ارزان قیمت افزایش یافته است (۲). در طب سنتی کشور ما استفاده از گیاهان دارویی برای درمان بیماری های مختلف در حال گسترش است، اما اثرات ترکیبات فعال

تاکنون ۲۵۰۰۰۰ تا ۵۰۰۰۰۰ از گونه های گیاهی بر روی زمین شناسایی شده است. درصد نسبتاً کمی (یک تا ده درصد) از این گیاهان توسط انسان و حیوانات به عنوان غذا استفاده می شود، اما این امکان وجود دارد که تعداد بیشتری از گونه های گیاهی به عنوان دارو استفاده شوند (۱). در دهه های اخیر استفاده

*نویسنده مسئول: شهرکرد، رحمتیه، دانشگاه آزاد اسلامی واحد شهرکرد، گروه پاتولوژی، تلفن: ۰۳۸۱-۳۳۶۱۰۴۵

E-mail: ar.namjo72@gmail.com

بیولوژیک برخی از گونه های گیاهی بر سلامت انسان همچنان ناشناخته باقی مانده است.

بادرنجبویه با نام علمی *Melissa officinalis* و نام لاتین Lemon balam گیاهی دارویی متعلق به خانواده نعنائیان است. بیش از دو هزارسال از شناخت این گیاه می گذرد. این گیاه در نواحی از مدیترانه، بیشتر کشورهای اروپایی، آسیای مرکزی (۳) و بطور گسترده در استان های تهران، گلستان، آذربایجان، لرستان، کرمانشاه رشد می کند (۴، ۵). در طب سنتی ایران از بادرنجبویه در درمان افسردگی و کاهش انرژی و عصبانیت دختران جوان استفاده می شود (۵). همچنین از رایج ترین خواص درمانی بادرنجبویه می توان به خواص آرام بخشی، آنتی اکسیدانی، ضد اسپاسم، ضد نفخ، ضد باکتری، ضد ویروس، ضد التهابی (۶) و درمان اختلالات معده، هیستری، میگرن، دندان درد، گوش درد، سردرد، فشار خون بالا، روماتیسم، دردهای عصبی و سفتی گردن (۷)، رفع دردهای عادت ماهیانه و تسکین تب ناشی از سرماخوردگی اشاره کرد (۳). امروزه به طور معمول این گیاه در لوازم آرایشی، عطرسازی و صنایع غذایی مورد استفاده قرار می گیرد (۳). مطالعات تجربی بر روی حیوانات آزمایشگاهی نشان داده که عصاره هیدروالکلی گیاه بادرنجبویه بر روی سیستم اعصاب مرکزی اثرات آرام بخشی دارد، از طرفی بادرنجبویه با داروهایی همچون الکل، آرام بخش ها، باریتورات ها، داروهای گلوکوم و مهارکننده های انتخابی برداشت مجدد سروتونین واکنش می دهد (۴).

بیش از یکصد ماده شیمیایی در گیاه بادرنجبویه شناسایی شده است. مواد شیمیایی گیاهی از جمله ژرانیول (رز معطر) و لینالول (سنبل معطر)، سیترال و سیترونیلال کمک به عطر و بوی بادرنجبویه می کنند (۸). علاوه بر این گیاه بادرنجبویه شامل تعدادی از آلدئیدهای مونوترپنوئیدی و فلاونوئیدها می باشد (۶). از ترکیبات فنولیک می توان به رزمارینیک اسید، تانن، فلاونوئیدهایی همچون: اپی ژنین-۷-اکسید-گلوکوزید، لوتولین-۷-اکسید-گلیکوزید و سه فلاونول شامل:

رامنوسیتین، رامنازین و ایزوکوئرستین اشاره کرد (۹، ۸). نتایج مطالعات اخیر نشان داده که عصاره گیاه بادرنجبویه حاوی اسید رزمارینیک، تری ترپنوئیدها، اولینولیک اسید و اسید اورسال است که از فعالیت گاما-آمینوبوتریک اسید ترانس آمیناز (GABA-T) ممانعت می کنند (۱۰) ممانعت از فعالیت GABA-T موجب افزایش قابلیت دسترسی مغز به GABA خواهد شد (۱۱). با توجه به خواص دارویی گیاه بادرنجبویه، بررسی اثرات سمیتی این گیاه از اهمیت بسزایی برخوردار می باشد. مطالعه حاضر اولین مطالعه تجربی آزمایشگاهی است که سمیت تحت حاد دوزهای ۱۰ و ۳۰ درصد عصاره هیدروالکلی گیاه بادرنجبویه را از نظر تغییرات آنزیمی و آسیب شناسی در بافت های کبد و کلیه موش های ماده سوری سفید مورد بررسی قرار می دهد تا عوارض جانبی که ممکن است به دنبال مصرف بی رویه این گیاه ایجاد شود را نشان دهد.

روش بررسی:

در این مطالعه تجربی، نمونه های گیاه بادرنجبویه از مراکز معتبر تهیه و پس از تأیید توسط متخصصین گیاه شناس مرکز تحقیقات گیاهان دارویی دانشگاه علوم پزشکی شهرکرد با شماره ۴۰۷ هرباریوم شدند. جهت عصاره گیری گیاه بادرنجبویه از روش خیساندن استفاده گردید. به این منظور سر شاخه ها و برگ های خشک شده گیاه بادرنجبویه به وسیله ی آسیاب برقی در حد ملایم به پودر تبدیل شدند. سپس پودر با الکل ۷۰ درجه به اندازه ای که سطح الکل چند سانتی متر بالاتر از سطح پودر باشد مخلوط و بعد از ۴۸ ساعت محتوی ظرف با کاغذ صافی و قیف شیشه ای صاف گردید. محلول صاف شده به داخل بالن منتقل شد و حلال آن به وسیله دستگاه روتاری و پمپ خلاء (تنظیم شده در دمای ۴۸ تا ۵۰ درجه سانتی گراد) خارج شد. مایع غلیظ به دست آمده درون ظرف شیشه ای پهن داخل آون با دمای ۳۷ درجه سانتی گراد خشک گردید. پس از آن پودر به دست آمده از روی ظرف جمع آوری شد و برای تهیه ی

شاهد، نرمال سالیین به حجم ۰/۳ میلی لیتر بصورت داخل صفاقی تزریق شد (۶). ۱۲ ساعت پس از تزریق آخرین دوز عصاره های هیدروالکلی و نرمال سالیین و خارج ساختن غذا از دسترس آنها، پس از بی هوشی با کلروفورم و باز کردن حفره صدری، خونگیری از قلب انجام و جهت جدا کردن سرم، نمونه خونی به مدت ۱۰ دقیقه در ۳۰۰۰ دور سانتریفیوژ گردید. اندازه گیری آنزیم های ALT، AST، ALP و سطوح سرمی اوره و کراتینین به وسیله دستگاه اتوآنالیزور مدل BT-3000 ساخت شرکت بیوتکنیکا کشور ایتالیا با استفاده از کیت های تشخیص آنزیمی شرکت پارس آزمون صورت گرفت. جهت مطالعات آسیب شناسی نمونه های بافتی کبد و کلیه در فرمالین بافر مرک ۱۰ درصد (کشور آلمان) تثبیت و مطابق روش های معمول بافت شناسی، بلوک های پارافینی تهیه و با میکروتوم مدل Shandon citadel 315 (کشور انگلستان) برش هایی با ضخامت ۵ میکرون ایجاد و به روش هماتوکسیلین و ائوزین رنگ آمیزی شدند (۱۳).

آسیب های بافت کبد و کلیه در گروه های تحت مطالعه با بزرگنمایی ۱۰۰ در سه فیلد میکروسکوپ بصورت تصادفی انتخاب شدند و مورد بررسی قرار گرفتند. این ضایعات شامل برهم خوردن طراحی و نظم ساختاری سلول های کبد و نفرون های کلیه بودند، در صورت عدم مشاهده تغییرات در نظم ساختار کبد و کلیه با علامت منفی (-)، وجود اختلال بصورت کانونی در نظم و ساختار لوبول های کبد و توبول های کلیه به صورت خفیف و با علامت (+)، درگیری ۵۰ درصد از لوبول ها و توبول های کبد و کلیه متوسط به صورت +۲ و در صورت عدم تشخیص ساختار منظم کبد و کلیه شدید با علامت +۳ گزارش شدند. عدم مشاهده مجاری با ساختارهای سلول های اپی تلیال مکعبی هیپرپلاستیک با علامت - و مشاهده سه مجرای صفراوی در هر تریاد به صورت +، چهار یا پنج مجرا به همراه بافت همبند در هر تریاد با علامت +۲ و بیش از پنج مجرای صفراوی در هر تریاد به صورت +۳ تشخیص داده شدند. عدم نکروز

دوزهای مختلف عصاره هیدروالکلی بادرنجبویه مورد استفاده قرار گرفت (۶، ۱۲). از ۱۰۰۰ گرم گیاه خشک بادرنجبویه ۴۰ گرم عصاره خالص (۱۰۰٪) به دست آمد.

در این مطالعه مداخله ای از موش های ماده نژاد سوری سفید وارپته آلبینو با وزن تقریبی ۲۰-۳۰ گرم که از خانه حیوانات انستیتو پاستور تهران تهیه و در محل پرورش حیوانات آزمایشگاهی دانشگاه آزاد اسلامی واحد شهرکرد در دمای 3 ± 20 درجه سانتیگراد و سیکل روشنایی- تاریکی ۱۲ ساعته و رطوبت مناسب نگهداری شدند. یک هفته قبل از شروع آزمایش به منظور سازگاری با شرایط محیط بصورت تصادفی به سه گروه هفت تایی شامل یک گروه شاهد و دو گروه تیمار با دوزهای ۴۵۰ و ۱۳۵۰ میلی گرم به ازای هر کیلوگرم وزن بدن از عصاره هیدروالکلی گیاه بادرنجبویه تقسیم شدند و در قفس های مخصوص شفاف (پلی پروپیلن) استاندارد قرار گرفتند. آب شهری و غذای پلت شده استاندارد موش به صورت آزاد در اختیار حیوانات قرار گرفت. تمام دستورالعمل های کار با حیوانات آزمایشگاهی مطابق با دستورات کمیته اخلاق و مقررات دانشگاه انجام گرفت.

برای تعیین سمیت حاد (LD50) با توجه به مطالعات مشابه (۱۲) ۱۸ سر موش سوری ماده دیگر در سه گروه شش تایی تقسیم و دوزهای ۴، ۴/۵ و ۵ گرم به ازای هر کیلوگرم وزن بدن عصاره هیدروالکلی گیاه بادرنجبویه را به صورت داخل صفاقی و به شکل محلول در نرمال سالیین به مقدار ۵ میلی لیتر به ازای هر کیلوگرم وزن بدن دریافت کردند. موش ها به مدت ۵ ساعت و به فواصل دو و نیم ساعت و در پایان ۲۴ ساعت از لحاظ رفتاری، میزان مصرف آب، غذا و مرگ تحت مراقبت بودند. تعداد مرگ و میر بعد از ۲۴ ساعت مشخص (۱۲) و LD50، ۴/۵ گرم به ازای هر کیلوگرم وزن بدن تعیین شد. پس از مشخص شدن دوز سمیت حاد به گروه های تحت مطالعه به مدت ۱۴ روز هر روز راس ساعت مشخص یک مرتبه عصاره هیدروالکلی گیاه بادرنجبویه به ترتیب به مقدار ۱۰ و ۳۰ درصد سمیت حاد و به گروه

بر اساس نتایج حاصل از آزمون کلموگروف اسمیرنوف جهت برآورد نرمال بودن توزیع داده ها، تمامی داده ها از توزیع نرمال پیروی کردند ($P > 0.05$). داده ها به صورت میانگین \pm انحراف معیار تنظیم و اختلاف معنی دار بین گروه های شاهد و تیمار توسط آزمون آماری آنالیز واریانس یک طرفه و در صورت معنی دار بودن از آزمون تعقیبی توکی در سطح معنی دار ($P < 0.05$) استفاده شد. همچنین به منظور تحلیل داده های هیستوپاتولوژی، داده های به دست آمده به صورت کیفی بین گروه ها به وسیله آزمون آماری کروسکال والیس توسط نرم افزار آماری SPSS تجزیه و تحلیل شدند.

یافته ها:

نتایج سنجش پارامترهای بیوشیمیایی نشان داد که فعالیت سرمی آنزیم های AST، کراتینین و اوره متعاقب تزریق داخل صفاقی دوزهای ۴۵۰ و ۱۳۵۰ میلی گرم به ازای هر کیلوگرم وزن بدن بادرنجبویه نسبت به گروه شاهد تغییر معنی داری نداشته ($P > 0.05$)، اما آنزیم ALT در موش های گروه های تحت تیمار عصاره گیاه بادرنجبویه با دوز ۱۳۵۰ نسبت به گروه شاهد و گروه بادرنجبویه با دوز ۴۵۰ میلی گرم به ازای هر کیلوگرم وزن بدن کاهش معناداری را نشان داد ($P < 0.05$). همچنین فعالیت آنزیم ALP در گروه های تحت تیمار با عصاره هیدروالکلی بادرنجبویه در دوزهای ۱۰ و ۳۰ درصد سمیت حاد نسبت به گروه شاهد کاهش بسیار معنی داری را نشان دادند ($P < 0.01$) (جدول شماره ۱).

قطعه ای در اطراف ناحیه پورتال و توپول های نزدیک گلومرولی به شکل -، نکروز قطعه قطعه ای خفیف به صورت +، درگیر شدن کمتر از ۵۰ درصد هپاتوسیت ها در اطراف پورتال تراکت و لوله های خمیده نزدیک و دور ناحیه کورتکس متوسط با علامت ۲+ و درگیر شدن بیش از ۵۰ درصد هپاتوسیت ها در اطراف پورتال تراکت و توپول های ناحیه کورتکس به صورت ۳+ در نظر گرفته شد. عدم مشاهده سلول التهابی در ناحیه پورتال و بین توپول های کلیه با علامت -، نفوذ سلول های التهابی در کمتر از ۱/۳ از پورتال ها و بین توپول های کلیه خفیف با علامت +، نفوذ سلول های التهابی در ۱/۳ تا ۲/۳ از پورتال ها و بین توپول های کلیه متوسط به صورت ۲+ و سلول های التهابی فشرده در بیش از ۲/۳ ناحیه پورتال و بین توپول های کلیه شدید با علامت ۳+ گزارش شد. عدم مشاهده فیروز در ناحیه پورتال به صورت -، گسترش پورتال فیروزیز خفیف به صورت +، پل فیروزی متوسط با علامت ۲+ و سیروز شدید به صورت ۳+ در نظر گرفته شد. تجمع نوتروفیل ها در مناطقی که سلول های کبدی از بین رفته و لیز هپاتوسیت اتفاق افتاده بود، به عنوان نکروز کانونی هپاتوسیت تعریف شد. همچنین هپاتوسیت های آپوپتیک به وسیله سیتوپلاسم اسیدوفیلی و هیالینیزه مشخص شد. نکروز کانونی، نکروز منتشر، آپوپتوز، هیپرپلازی سلول های کوپفر، اتساع سینوزوئیدها و پرخونی در صورت وجود با علامت + یا عدم وجود با علامت - مشخص شدند (۱۴).

جدول شماره ۱: اثر عصاره هیدروالکلی بادرنجبویه بر پارامترهای بیوشیمیایی سرم موش سوری

گروه ها	پارامترهای بیوشیمیایی	آسپاراتات آمینوترانسفراز (U/l)	آلانین آمینوترانسفراز (U/l)	آلکالین فسفاتاز (U/l)	کراتینین (Mg/dl)	اوره (Mg/dl)
گروه شاهد	$180/8 \pm 53/28$	$44/8 \pm 5/07$	$360/2 \pm 89/15$	$0/42 \pm 0/08$	$49 \pm 11/91$	
گروه ۱۰٪ سمیت حاد	$131 \pm 28/93$	$34/4 \pm 5/36$	$185/2 \pm 38/48$	$0/36 \pm 0/05$	$42/6 \pm 11/12$	
گروه ۳۰٪ سمیت حاد	$137/67 \pm 22/1$	$27/33 \pm 7/84$	$148/17 \pm 54/03$	$0/38 \pm 0/04$	$40/33 \pm 9/33$	

تعداد موش در هر گروه ۷ عدد بود، داده ها به صورت "میانگین \pm انحراف معیار" می باشند، * $P < 0.05$ نسبت به گروه شاهد، ** $P < 0.01$ نسبت به گروه شاهد.

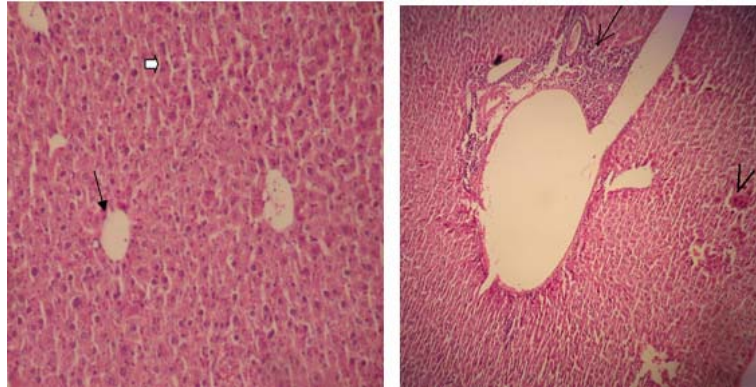
کننده بادرنجبویه در دوزهای ۱۰ و ۳۰ درصد سمیت حاد تراوش سلول های آماسی تک هسته ای در فضای پورتال (تصویر شماره ۱)، صفحات نامنظم هپاتوسیت ها و نکروز پارانشیم کبدی را نسبت به گروه کنترل نشان داد ($P < 0/05$). نتایج هیستوپاتولوژیک بافت کلیه در گروه دریافت کننده بادرنجبویه ۳۰ درصد سمیت حاد به طور نسبتاً خفیفی باعث آتروفی گلوبول ها و افزایش فضای ادراری نسبت به گروه های دیگر شده بود ($P < 0/05$) (جدول شماره ۳ و تصویر شماره ۲).

نتایج هیستوپاتولوژیک بافت کبد در گروه دریافت کننده بادرنجبویه ۳۰ درصد به طور نسبتاً خفیفی باعث افزایش هپاتوسیت های پلئو مورفیسیم نسبت به گروه های دیگر شده است ($P < 0/05$). همچنین در گروه دریافت کننده بادرنجبویه ۳۰ درصد، نکروز متوسط پارانشیم کبد، اتساع سینوزوئیدها و افزایش متوسط هپاتوسیت های با سیتوپلاسم ائوزینوفیلیک و کروماتین هیپرکروم (آپتوز) بیش از سایر گروه های تحت مطالعه بود ($P < 0/05$) (جدول شماره ۲ و تصویر شماره ۱). مطالعات میکروسکوپی بافت کبد گروه های دریافت

جدول شماره ۲: شدت تغییرات هیستوپاتولوژیک دوزهای مختلف گیاه بادرنجبویه بر بافت کبد موش سوری آلبینو

Pvalue	بادرنجبویه ۱۰٪	بادرنجبویه ۳۰٪	شاهد	گروه ها	تغییرات بافت کبد
۰/۰۰۱	۲+	۲+	+		دژنراسیون هپاتوسیت ها
۰/۳۸۹	-	+	-		پرخونی سینوزوئیدها
۰/۰۳۲	-	۲+	-		اتساع سینوزوئیدها
۰/۱۴۷	+	+	-		پرخونی عروق پورتال
۰/۱۱۴	۲+	۳+	+		اتساع و بزرگ شدن ناحیه پورتال
۰/۰۸۲	+	۲+	-		پرخونی سیاهرگ های مرکزی کبد
۱/۰۰	-	-	-		پرولیفراسیون مجاری صفراوی
۰/۴۱۱	+	+	-		تراوش سلول تک هسته ای در اطراف سیاهرگ مرکزی
۰/۰۳۵	۲+	۲+	+		تراوش سلول تک هسته ای در اطراف ناحیه پورتال
۰/۰۴۷	-	+	-		هپاتوسیت های پلئو مورفیسیم
۱/۰۰	۲+	۲+	۲+		هستک مشخص در هپاتوسیت ها
۰/۰۴۲	+	۲+	+		هپاتوسیت ها با سیتوپلاسم ائوزینوفیل
۰/۰۰۲	۲+	۲+	-		نکروز پارانشیم کبد
۰/۰۲۶	+	+	-		صفحات نامنظم
۰/۸۷۶	-	+	-		افزایش بافت فیروز در اطراف ناحیه پورتال

- عدم مشاهده تغییرات بافتی (ساختار طبیعی)، + آسیب خفیف، ۲+ آسیب ملایم، ۳+ آسیب شدید.



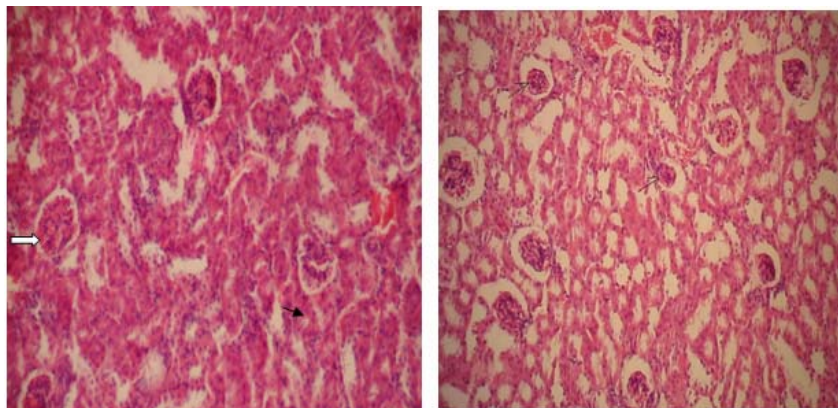
تصویر شماره ۱: تصویر هیستوپاتولوژیک بافت کبد در گروه بادرنجبویه

سمت راست تراوش سلول های لنفوسیتیک در فضای پورتال (پیکان) و اتساع ورید پورتال، سلول های آپویتییک (سر پیکان)، (H&E×250) سمت چپ ساختار لوپول کبد در گروه شاهد، سیاهرگ مرکزی (پیکان تیره) و هیپاتوسیت های طبیعی (پیکان روشن)، (H&E×400).

جدول شماره ۳: شدت تغییرات هیستوپاتولوژیک دوزهای مختلف گیاه بادرنجبویه بر بافت کلیه موش سوری آلبینو

P value	بادرنجبویه ۱۰٪	بادرنجبویه ۳۰٪	شاهد	گروه ها	تغییرات بافت کلیه
۰/۰۹۵	+	۲+	+		دژنراسیون سلول اپیتلیال توپولار
۰/۰۷۳	+	+	-		نکروز سلول اپیتلیال توپولار
۰/۰۲۹	-	+	-		آتروفی گلومرول ها
۱/۰۰	-	-	-		آتروفی توپول ها
۱/۰۰	-	-	-		ترشحات پروتئینی در توپول ها
۰/۴۵	-	-	-		تراوش سلول تک هسته ای در اطراف بافت بینابینی
۰/۴۵	-	-	-		افزایش بافت فیروز
۰/۹۲	+	+	+		پرخونی گلومرول ها
۰/۱۷	-	+	-		پرخونی عروق در بافت بینابینی
۰/۳۲	۲+	+	+		پرخونی سیاهرگ های کلیه

- عدم مشاهده تغییرات بافتی (ساختار طبیعی)، + آسیب خفیف، ۲+ آسیب ملایم، ۳+ آسیب شدید.



تصویر شماره ۲: تصویر هیستوپاتولوژیک بافت کلیه در گروه دریافت کننده بادرنجبویه ۳۰ درصد تحت حاد سمت راست آتروفی توپول ها و گلومرول های کلیه (پیکان)، (H&E×250) سمت چپ ساختار توپول ها (پیکان تیره) و گلومرول های (پیکان روشن) کلیه در گروه شاهد، (H&E×400).

بحث:

و یا اختلال در چرخه کربس تغییر کند. کاهش فعالیت چرخه کربس باعث کاهش ترکیبات فیما بین و در نهایت کاهش AST و ALT شود (۲۲). به نظر می رسد کاهش فعالیت آنزیمی ALP و ALT در گروه های تیمار تحت مطالعه به دلیل وجود ترکیب آپی ژنین باشد که از فعالیت پیش سازهای ALP و آمینوترانسفرازها جلوگیری می کند که این فرضیه نیاز به مطالعات بیشتری دارد.

تغییرات هیستوپاتولوژیک بافت کبد در گروه های دریافت کننده بادرنجوبیه ۴۵۰ و ۱۳۵۰ میلی گرم بر کیلو گرم نشان داد که وجود هپاتوسیت های ائوزینوفیلیک و هسته با کروماتین هیپرکروم (آپوپتوز) ممکن است مربوط به اثرات کوئرتستین و آپی ژنین در ایجاد آپوپتوز باشد. آپی ژنین از طریق القاء سریع فعالیت کاسپاز ۳ و کاهش پتانسیل ترانس ممبران موجب بالا رفتن گونه های فعال اکسیژن و تولید و انتشار سیتوکروم C از میتو کندری به داخل سیتوزول و به دنبال آن القای پردازش پروکاسپاز ۹ و نهایتاً آپوپتوز می گردد (۲۳). اگر چه فعالیت آنتی اکسیدانی ترکیبات شیمیایی گیاهان بخوبی شناخته شده است (۲۴)، اما تحت شرایط خاص مثل دوزهای بالا یا در حضور یون های فلزی می توانند فعالیت پراکسیدانت را آشکار کنند، همچنین فعالیت پراکسیدانت یا آنتی اکسیدانت ترکیبات شیمیایی گیاهان ارتباط تنگاتنگی با غلظت مصرفی دارد (۲۵) که با ضایعات پاتولوژیک کبد در دوز ۱۳۵۰ میلی گرم بازای هر کیلو گرم وزن بدن مطابقت دارد. مطالعات بر روی مدل های سلولی نشان داده که چندین پلی فنل آنتی اکسیدانتی همچون کوئرتستین، کاتچین (آپی کاتچین و آپی گالوکاتچین ۳-گالات) و گالیک اسید فعالیت پراکسیدانتی دارند (۲۶). همچنین تحقیقات سلولی Robaszkiewicz و همکاران نشان داد که کوئرتستین در دوزهای بالا (۵۰ میکرو مول) در سلول های کشت شده و میتو کندری های جدا شده

آنزیم های کبدی همچون ALT، AST، GGT و ALP آنزیم هایی اند که به طور ویژه منعکس کننده نکرور هپاتوسیت های کبدی و کلستاز هستند و در تشخیص بیماری های شدید کبدی همچون التهاب کبد کاربرد دارند (۱۵، ۱۶). در سگ، گربه، خرگوش و موش صحرایی آنزیم ALT، ویژه سیتوزول های هپاتوسیت های کبدی است که به دنبال تغییر در فعالیت کبدی، در پلاسما خون افزایش می یابد (۱۷). علاوه بر این AST جهت تشخیص و تعیین نارسایی های کبدی پیشنهاد شده است (۱۷). آنزیم ALP یک گلیکوپروتئین متصل به غشا است که در بافت های مختلف همچون کبد، استخوان و به مقدار کمتر در کلیه، روده و جفت یافت می شود و یک شاخص بیوشیمیایی در تشخیص پوکی استخوان و اختلالات کبدی صفراوی و بیماری کبد چرب با ارزش است (۱۸، ۱۹). در این مطالعه فعالیت آنزیمی ALT در موش های گروه دریافت کننده بادرنجوبیه با دوز ۱۳۵۰ میلی گرم بر کیلو گرم نسبت به گروه شاهد کاهش معنی داری را نشان داد و تزریق عصاره هیدروالکلی بادرنجوبیه به میزان ۴۵۰ و ۱۳۵۰ میلی گرم بر کیلو گرم باعث کاهش معنی دار آنزیم ALP نسبت به گروه شاهد شد.

تحقیقات Wei و همکاران نشان داد که آپی ژنین علاوه بر خاصیت ضد توموری، بویژه تومورهای پستان (۱۳، ۱۴) از فعالیت اورنتین دکربوکسیلاز ممانعت می کند (۲۰). همچنین Le Bail و همکاران نشان دادند که آپی ژنین به طور موثری از فعالیت آروماتاز (استروژن سنتتاز انسانی) و ۱۷-بتا-هیدروکسی استروئید دهیدروژناز در میکروزوم های موجود در جفت انسان جلوگیری می کند (۲۱)، از طرفی تغییر در فعالیت آمینوترانسفرازهای کبد موجب تشویق راه نوسازی گلوکز از اسیدهای آمینه و تغییر در فعالیت AST و ALT پلاسما می شود. فعالیت این دو آنزیم ممکن است با انواع مواد شیمیایی، بیولوژیکی و عوامل فیزیولوژیک

پروتئین ها، اسیدهای نوکلئیک، کربوهیدرات ها و اسیدهای چرب غیر اشباع در غشاء سلول واکنش دهند و پس از شروع واکنش اولیه به صورت زنجیره وار باعث آسیب سلولی و مرگ سلولی شوند (۳). مطالعات نشان داده که تعدادی از آنتی اکسیدانت ها مثل کوئرستین و نارنجین می توانند از فعالیت آنزیم های سیتوکروم P450 (CYP1A1 و CYP3A4) ممانعت و باعث آسیب سلولی شوند (۲۹). به همین دلیل آسیب های مختلف کبدی در گروه بادرنجبویه ۱۳۵۰ میلی گرم بر کیلوگرم مشاهده شد، چرا که کبد نقش مهم و اصلی در مسیرهای متابولیک و تنظیمی متعدد شامل متابولیسم داروها (فعال کردن و سم زدایی) و دفع کردن مواد آگزوزن و آندوزن دارد. عدم مشاهده تغییرات آنزیم های کراتینین و اوره بدلیل عدم تأثیر عصاره گیاه بادرنجبویه بر ساختارهای کلیه است. در بررسی منابع، مطالعه مشابهی در مورد بررسی اثرات عصاره این گیاه بر بافت یافت نشد.

نتیجه گیری:

با توجه به نتایج آنزیمی و آسیب شناسی می توان نتیجه گرفت که مصرف عصاره بادرنجبویه بصورت وابسته به دوز بیشتر باعث اثرات سمیتی در بافت کبد می شود.

تشکر و قدردانی:

نویسندگان مراتب سپاس خود را از مرکز تحقیقات دارویی دانشگاه علوم پزشکی شهرکرد ابراز می دارند.

رادیکال های سوپراکسید تولید می کند. در مطالعات دیگر فعالیت آنتی اکسیدانی کوئرستین تنها در دوزهای پایین (۰/۱ تا ۲۰ میکرومول) مشاهده شده است، در حالی که غلظت های بالای ۵۰ میکرومول باعث کاهش توانایی زنده ماندن سلول، کاهش مقدار تیول، کاهش ظرفیت کل آنتی اکسیدان، فعالیت سوپراکسید دیسموتاز، کاتالاز و گلوکوتایون-اس-ترانسفراز می شود (۲۷). مطالعات Watjen و همکاران نیز نشان داد فلاونوئیدها (کوئرستین و فیستین) در غلظت های پایین (۱۰ تا ۲۰ میکرومول) از سلول های رده H4IIE علیه مسمومیت سلولی، شکسته شدن DNA و آپوپتوز القاء شده توسط پراکسید هیدروژن محافظت می کنند. همچنین غلظت های بالای فلاونوئیدها (۵۰ تا ۲۵۰ میکرومول) باعث مسمومیت سلولی، آسیب به DNA و مرگ برنامه ریزی می شود (۲۵) و ثابت شده که فلاونوئیدها در غلظت های بالا، تولید گونه های فعال اکسیژن بوسیله اتواکسیداسیون، را افزایش می دهند (۲۸) که این موارد نشان می دهند مصرف دوزهای بالا عصاره هیدروالکلی گیاه بادرنجبویه در زمان کوتاه باعث اثرات سمیتی بر سلول های بافت کبد می شود. بنظر می رسد کاهش فعالیت آنزیم های آنتی اکسیدان با متشاء داخلی در بافت های کبد و کلیه در گروه های تیمار عصاره گیاه بادرنجبویه با دوز بالا مسئول آسیب های بافتی باشد (۲۷). از طرفی گونه های فعال اکسیژن، پراکسید هیدروژن، آنیون سوپراکسید و رادیکال هیدروکسیل واسطه های مهم آسیب سلولی اند که می توانند با ماکرومولکول هایی همچون چربی ها،

منابع:

1. Cowan MM. Plant products as antimicrobial agents. Clin Microbiol Rev. 1999; 12(4): 564-82.
2. Kunle OF, Egharevba HO, Ahmadu PO. Standardization of herbal medicines- A review. Int J Biodivers Conserv. 2012; 4(3): 101-12.
3. Birdane YO, Buyukokuroglu ME, Birdane FM, Cemek M, Yavuz H. Anti-inflammatory and antinociceptive effects of *Melissa officinalis* L. in rodents. Rev Med Vet. 2007; 158(02): 75-81.
4. Ebrahimi Hariry R. Anticonvulsant effects of hydroalcoholic extract of *Melissa officinalis* on pentylenetetrazole (PTZ) model of convulsion in mice. J Med Plant Res. 2011; 5(16): 3803-9.

5. Emamghoreishi M, Talebianpour MS. Antidepressant effect of *Melissa officinalis* in the forced swimming test. DARU. 2009; 17(1): 42-7.
6. Yosofi M, Hojjati MR, Moshtaghi E, Rahimiyan R, Dawodiyan-Dehkordi A, Rafieian Kopaei M. The effect of hydro-alcoholic extract of *Melissa officinalis* on learning and spatial memory in Balb/c mice. J Shahrekord Univ Med Sci. 2011; 13(4): 51-9.
7. Ondrejovic M, Kraic FH, vicova Z B, Silhar S. Optimisation of antioxidant extraction from Lemon Balm (*Melissa officinalis*). Czech J Food Sci. 2012; 30(4): 385-93.
8. Patora J, Klimek B. Flavonoids from lemon balm (*Melissa officinalis* L., Lamiaceae). Acta Pol Pharm. 2002; 59(2): 139-43
9. De Carvalho NC, Correa-Angeloni MJ, Leffa DD, Moreira J, Nicolau V, De Aguiar Amaral P, et al. Evaluation of the genotoxic and antigenotoxic potential of *Melissa officinalis* in mice. Genet Mol Biol. 2011; 34(2): 290-7.
10. Ibarra A, Feuillere N, Roller M, Lesburgere E, Beracochea D. Effects of chronic administration of *Melissa officinalis* L. extract on anxiety-like reactivity and on circadian and exploratory activities in mice. Phytomedicine. 2010; 17(6): 397-403.
11. Kennedy DO, Wightman EL. Herbal extracts and phytochemicals: plant secondary metabolites and the enhancement of human brain function. Adv Nutr. 2011; 2(1): 32-50.
12. Namjoo AR, Rafieian M, Azizi S, Talebi- Juneghani A. Histopathologic effect of *Carthamus tinctorius* on the brain, liver and kidney of the new born mice. J Shahrekord Univ Med Sci. 2010 winter; 11(4): 38-45.
13. Namjoo AR, Kargar A, Heidarian E, Ashje A, Malki S. The toxicity effect of methyl mercury chloride on newborn rat: enzymatic, histology change and mercury accumulation. J Shahrekord Univ Med Sci. 2012; 14(2): 101-11.
14. Ozden H, Bildirici K, Ustuner D, Ustuner C, Cengiz BP, Tulay A, et al. Histopathologic examination of rat liver after experimental application of fluoxetine. Turk J Ecopathol. 2005; 11(1): 9-15.
15. Kim WR, Flamm SL, Di Bisceglie AM, Bodenheimer HC. Serum activity of alanine aminotransferase (ALT) as an indicator of health and disease. Hepatology. 2008; 47(4): 1363-70.
16. Romeo S, Sentinelli F, Dash S, Yeo GS, Savage DB, Leonetti F, et al. Morbid obesity exposes the association between PNPLA3 I148M (rs738409) and indices of hepatic injury in individuals of European descent. Int J Obes (Lond). 2010; 34(1): 190-4.
17. Kramer JW, Hoffman WE. Clinical enzymology. In: Kaneko JJ, Harvey JW, Bruss ML. Clinical biochemistry of domestic animals. Academic Press. San Diego: Toronto; 1997. 303-25.
18. Ali AT, Penny CB, Paiker JE, Van Niekerk C, Smit A, Ferris WF, et al. Alkaline phosphatase is involved in the control of adipogenesis in the murine preadipocyte cell line, 3T3-L1. Clin Chim Acta . 2005; 354(1-2): 101-9
19. Webber M, Krishnan A, Thomas NG, Cheung BM. Association between serum alkaline phosphatase and C-reactive protein in the United States national health and nutrition examination survey 2005–2006. Clin Chem Lab Med. 2010; 48(2): 167-73.
20. Wei H, Tye L, Bresnick E, Birt DF. Inhibitory effect of apigenin, a plant flavonoid, on epidermal ornithine decarboxylase and skin tumor promotion in mice. Cancer Res. 1990; 50(3): 499-502.
21. Le Bail JC, Laroche T, Marre-Fournier F, Habrioux G. Aromatase and 17 β -hydroxysteroid dehydrogenase inhibition by flavonoids. Cancer Lett. 1998; 133(1): 101-6.
22. Metwally MAA. Effects of garlic (*Allium sativum*) on some antioxidant activities in *Tilapia Nilotica* (*Oreochromis niloticus*). World J Fish Marine Sci. 2009; 1(1): 56-64.

23. Wang IK, Lin-Shiau SY, Lin JK. Induction of apoptosis by apigenin and related flavonoids through cytochrome c release and activation of caspase-9 and caspase-3 in leukaemia HL-60 cells. *Eur J Cancer*. 1999; 35(10): 1517-25.
24. Valko M, Leibfritz D, Moncol J, Cronin MT, Mazur M, Telser J. Free radicals and antioxidants in normal physiological functions and human disease. *Int J Biochem Cell Biol*. 2007; 39(1): 44-84.
25. Watjen W, Michels G, Steffan B, Niering P, Chovolou Y, Kampkotter A, et al. Low concentrations of flavonoids is protective in rat H4IIE cells whereas high concentrations cause DNA damage and apoptosis. *J Nutr*. 2005; 135(3): 525-31.
26. Sergediene E, Jönsson K, Szymusiak H, Tyrakowska B, Rietjens IM, Cenas N. Prooxidant toxicity of polyphenolic antioxidants to HL-60 cells: description of quantitative structure-activity relationships *FEBS Lett*. 1999 Dec; 462(3): 392-6.
27. Robaszkiewicz A, Balcerczyk A, Bartosz G. Antioxidative and prooxidative effects of quercetin on A549 cells. *Cell Biol Int*. 2007 Oct; 31(10): 1245-50.
28. Gaspar J, Rodrigues A, Laires A, Silva F, Costa S, Monteiro MJ, et al. On the mechanisms of genotoxicity and metabolism of quercetin. *Mutagenesis*. 1994 Sep; 9(5): 445-9.
29. Obermeier MT, White RE, Yang CS. Effects of bioflavonoids on hepatic P450 activities. *Xenobiotica*. 1995; 25(6): 575-84.

Histopathological and biochemical effects of subcutaneous toxicity of lemon balm hydroalcoholic extract on liver and kidney tissues in the surri mice

Namjoo AR (PhD)^{1*}, MirVakili M (DVM)², Rafieian-Kopaei M (PhD)³, Faghani M (PhD)¹
¹Pathology Dept., Islamic Azad University of Shahrekord Branch, Shahrekord, I.R. Iran; ² Veterinary Medicine Dept., Islamic Azad University of Shahrekord Branch, Shahrekord, I.R. Iran; ³Medical Plants Research Center, Shahrekord University of Medical Sciences. Shahrekord, I.R. Iran.

Received: 14 /Oct /2012 Revised: 15/Feb/2013 Accepted: 23/Jan /2013

Background and aims: Lemon balm (*Melissa officinalis*) in many countries is used as a nerve calming, spasmolytic, and antibacterial agent. Anyway, more investigations are needed to determine toxic effects of this plant. In this study, we investigated the effects of lemon balm hydroalcoholic extract on some biochemical enzymes and tissue changes (in kidney and liver) in mice.

Methods: In this experimental study, 21 male mice were randomly divided into three groups of seven mice each. Group I was treated with normal saline as control and experimental groups II and III were treated with hydroalcoholic extract of lemon balm daily for two weeks intraperitoneally in doses of 0.450 and 1.350 g/kg, respectively. At the end of the experimental period (15 days), blood samples were obtained from the heart and centrifuged, and then the sera were evaluated to determine the concentrations of aspartate aminotransferase, alanine aminotransferase, alkaline phosphatase, creatinine, and urea using autoanalyzer and commercial kits. In addition, the liver and kidney tissues were removed and examined after fixation in formalin buffer 10% and hematoxyline-eosin staining. The data were analyzed at a significance level of $p < 0.05$ by one-way ANOVA, Tukey's *post hoc test*, and Kruskal-Wallis.

Results: Lemon balm caused a significant reduction in alanine aminotransferase and alkaline phosphatase levels compared to the control group. Also, it showed a dose-dependent effect. Furthermore, lemon balm extract had no effect on the amount of urea and creatinine compared to the control group. Histopathological changes of the liver and kidney in the groups that received different doses of the extract showed mild, moderate, and severe tissue injuries.

Conclusion: The biochemical analysis in this study indicates that the extract of lemon balm causes liver tissue damage in mice; therefore, plant's consumption in high doses should be avoided.

Keywords: Surri mice, Subcutaneous toxicity, Kidney, Liver, *Melissa officinalis*, Histopathology.

Cite this article as: Namjoo AR, MirVakili M, Rafieian-Kopaei M, Faghani M. Histopathological and biochemical effects of subcutaneous toxicity of lemon balm hydroalcoholic extract on liver and kidney tissues in the surri mice. J Shahrekord Univ Med Sci. 2013 Oct, Nov; 15(4): 62-72.

***Corresponding author:**

Pathology Dept., Rahmatieh, Islamic Azad University of Shahrekord Branch, Shahrekord. I.R. Iran, Tel: 00983813361045, E-mail: ar.namjo72@gmail.com