مجله دانشگاه علوم پزشکی شهرکرد/ دوره ۱۴، شماره ۲/ خرداد و تیر ۱۳۹۱/ ۱۱۱-۱۰۱

مقاله پژوهشی

اثر سمی متیل مرکوری کلراید بر نوزادان موش صحرایی: تغییرات آنزیمی، بافتی و تعیین تجمع جیوه

عبدالرسول نامجو[۱]*، سید عبدالرسول کارگر[۲]، اسفندیار حیدریان[۳]، علی اشجع[۴]، صادق ملکی[۴]

[۱]گروه پاتولوژی، دانشگاه آزاد اسلامی واحد شهرکرد، شهرکرد، ایران؛ [۲]گروه بیوشیمی، دانشگاه آزاد اسلامی واحد شهرکرد، شهرکرد، ایران؛ [۳]مرکز تحقیقات بیوشیمی بالینی، دانشگاه علوم پزشکی شهرکرد، شهرکرد، ایران؛ [۴]دانش آموخته دامپزشکی، دانشگاه آزاد اسلامی واحد شهرکرد، شهرکرد، ایران.

تاریخ دریافت: ۹۰/۵/۱ اصلاح نهایی: ۹۰/۱۰/۳ تاریخ پذیرش: ۹۰/۱۲/۱۵

چکیده:

زمینه و هدف: **متیل مرکوری کلراید یک آلوده کننده محیطی و به عنوان یک ماده سمی برای سیستم عصبی بویژه در مراحل تکامل و توسعه مغز است. غلظت های پایین متیل مرکوری کلراید می تواند از راه جفت به جنین و از طریق شیر مادر به نوزادان تازه به دنیا آمده منتقل شود. این مطالعه با هدف بررسی اتو متیل مرکوری کلراید بر تغییرات آنزیمی، بافتی و تعیین تجمع جیوه نوزادان در موش صحرایی انجام شد.**

روش بررسی: **در این مطالعه تجربی ۲۱ سر موش صحرایی ماده بالغ نژاد ویستار به سه گروه، شامل دو گروه تیمار و یک گروه شاهد تقسیم شدند. به گروه های تیمار در روزهای ۱۵، ۱۶ و ۱۷ آبستنی، ماده متیل مرکوری کلراید با مقادیر ۰/۵ و ۴/۵ میلی گرم بازای هر کیلوگرم وزن بدن به صورت داخل صفاقی تزریق شد. تعداد ۶ سرنوزاد نر از هر گروه در سن ۲۵ روزگی انتخاب و فعالیت سرمی آنزیم های گاما- گلوتامیل ترانسفراز، آسپارتات آمینوترانسفراز، آلانین آمینوترانسفراز، آلکالین فسفاتاز و مقدار هورمون های تری یدوتیرونین، تیروکسین و رشد و مقدار تجمع جیوه در بافت های مختلف اندازه گیری شد. همچنین مطالعات آسیب شناسی بافت های مغز، کبد و کلیه انجام شد. داده ها به کمک آزمون های آماری کروسکال والیس و من ویتنی تجزیه و تحلیل شد.**

یافته ها: **در گروه های تجربی میزان فعالیت سرمی آنزیم آلکالین فسفاتاز و هورمون های تری یدوتیرونین افزایش و هورمون رشد کاهش معنی داری را نشان دادند (P<۰/۰۵). در گروه های تجربی میزان تجمع جیوه در بافت های مغز، تیروئید، کبد و کلیه به صورت معنی‌داری با افزایش دوز تزریقی افزایش یافته بود (P<۰/۰۰۵). در مطالعات هیستوپاتولوژیک قسمت هایی از مغز نوزادان (هیپوکامپ) تغییرات بافتی را نشان داد.**

نتیجه گیری: **مواجه شدن با مقادیر پایین متیل مرکوری کلراید باعث کاهش میزان هورمون رشد، افزایش مقدار تری یدوتیرونین و آنزیم آلکالین فسفاتاز در نوزادان گروه های تیمار می شود و ممکن است به عملکرد حافظه، یادگیری و رشد صدمه برساند.**

واژه های کلیدی: تری یدوتیرونین، آلکالین فسفاتاز، هورمون رشد، گاما- گلوتامیل ترانسفراز، آسپارتات آمینوترانسفراز، متیل مرکوری کلراید.

مقدمه:

ترکیبات جیوه تحت سه فرم فلزی، معدنی و آلی دسته بندی می شوند (۲،۱). هنگامی که جیوه بوسیله ی پیوند کووالانسی با کربن ترکیب می شود، جیوه ی آلی بوجود می آید. جیوه آلی سه ترکیب عمده دارد، که شامل آریل، آلکیل زنجیره کوتاه و آلکیل زنجیره بلند می باشد. متیل مرکوری (مونومتیل مرکوری) یک ترکیب آلکیل زنجیره کوتاه و یکی از فراوان ترین اشکال جیوه ی آلی موجود در طبیعت می باشد، که توسط میکروارگانیسم های موجود در آب و خاک از جیوه معدنی تولید می شود. این فرم از

*نویسنده مسئول: شهرکرد –رحمتیه –دانشگاه آزاد اسلامی واحد شهرکرد–گروه پاتولوژی–تلفن: ۰۳۸۱-۳۳۶۱۰۶۰، E-mail:namjoo_ar@laushk.ac.ir

جیوه تمایل بسیار زیادی برای گروه های سولفیدریل دارد (۳). ترکیبات آلی جیوه در موجودات دریایی، فرآورده های لبنی، غلات، منابع آبی و غیره یافت می شود (۴). مسمومیت با جیوه آلی معمولاً در نتیجه مصرف غذاهای دریایی (۴) و دیگر محصولات غذایی آلوده شده بوجود می‌آید (۵). علاوه بر این ترکیبات جیوه آلی به عنوان آفت کش، قارچ کش، حشره کش، مرهم، گندزدا و ماده ی نگهدارنده ی داروها استفاده می شود (۳). متیل مرکوری به عنوان یک عامل نوروتوکسیک می تواند از راه جفت روی جنین اثر بگذارد (۶). در طول حوادث ناگوار در شهرهای میناماتا و نیگاتای ژاپن (۲) و سپس در دهه ۶۰ و ۷۰ قرن بیستم در عراق تعدادی از نوزادان از طریق جفت و شیر مادر در معرض متیل مرکوری قرار گرفتند، که اثرات شدیدی بر تکامل سیستم عصبی در نوزادان داشته است (۷،۴). قربانیان سندرم شبه زمین گیری، کم عقلی، سوء عملکرد حسی که شامل اختلال در تکلم، شنوایی، بینایی، اختلال حرکتی، تشنج های مکرر، کاهش وزن نوزادان در زمان تولد و میکرو سفالی را آشکار نمودند (۸،۴). آنچه مسلم است این است که متیل مرکوری به سادگی از سد مغزی – خونی و سد جفت عبور نموده و باعث آسیب به ساختار و عملکرد سیستم عصبی در جنین و بالغین می‌شود (۱۰،۹). تحقیقات نشان داده مواجه نوزادان موش صحرایی با متیل مرکوری در روز ۱۲، ۱۳ و ۱۴ آبستنی باعث آسیب به سیستم دفاعی آنتی اکسیدانت با منشاء داخلی و القاء استرس اکسیداتیو در هیپوکامپ می شود که این امر نقش مهمی در سمیت عصبی القاء شده توسط متیل مرکوری دارد (۱۱). مصرف خوراکی متیل مرکوری کلراید یا کلرید جیوه با دوز ۵/۶ میلی گرم بازای هر کیلوگرم وزن بدن موجب پایین آمدن سطح سرمی تیروتروپین توسط متیل مرکوری کلراید می شود اما توسط کلرید جیوه تغییر نمی‌کند. همچنین مطالعات نشان داده که متیل مرکوری کلراید باعث هیپوتیروئیدی بدون اثر ممانعت کننده بر تیروئید پراکسیداز (Thyroid peroxidase) می شود (۱۲). مطالعات Baraldi و همکاران نشان داد که مصرف یک دوز خوراکی از متیل مرکوری کلراید (۸ میلی گرم به ازای هر کیلوگرم وزن) در روز ۸ آبستنی باعث نقص در یادگیری و حافظه و رفتارهای غیر طبیعی حتی تا سن ۶۰ روزگی می شود (۱۳). مطالعات Park EJ و Park S ثابت کرد که مواجه سلول های اپی تلیال برونشیال انسان با مرکوریک کلراید با غلظت های ۲، ۴، ۶ و ۸ ppm باعث مرگ سلولی، افزایش گونه های واکنش پذیر اکسیژن (Reactive oxygen species) و فعال شدن کاسپاز ۳ سیتوزولیک می‌شود. افزایش متابولیت‌های فعال اکسیژن با کاهش سطح گلوتاتیون (Glutathione) همراه است (۱۴). استرس اکسیداتیو، افزایش گونه های فعال اکسیژن، اختلال در هوموستاز کلسیم داخل سلولی، ممانعت از جذب گلوتامات توسط آستروسیت ها، کاهش فعالیت آنزیم های آنتی اکسیدانت، افزایش سوپراکسیداز و پراکسید هیدروژن از جمله مکانیسم هایی هستند که باعث سمیت عصبی توسط متیل مرکوری می شود (۱۵). همچنین تحقیقات بر روی کشت‌های سلولی ثابت کرده که متیل مرکوری با گروه های تیول دیمرهای توبولین باند شده و از پلیمریزاسیون آنها جلوگیری می‌کند و بدنبال دپلیمریزاسیون میکروتوبول ها، مرگ برنامه ریزی شده سلول رخ می‌دهد (۱۶). آنتی اکسیدانت هایی مثل ویتامین ای، ویتامین سی، سلنیوم و گلوتاتیون همچنین آنزیم های آنتی اکسیداتیو مثل گلوتاتیون پراکسیداز، کاتالاز و سوپراکسیداز در مسمومیت عصبی ناشی از متیل مرکوری اثر حفاظتی دارند (۱۱). با توجه به این که منبع اصلی مواجه جوامع انسانی با متیل مرکوری از طریق مصرف ماهی آلوده و دیگر محصولات غذایی است و در خصوص اثرات متیل مرکوری بر روی آنزیم‌های کبد و هورمون رشد نوزادان موش صحرایی بدنبال مواجه با این ترکیب در دوران جنینی تحقیقات

چندانی صورت نپذیرفته است و بیشتر تحقیقات انجام شده بر روی عوارض عصبی و مغزی متیل مرکوری بوده است لذا این مطالعه با هدف بررسی اثرات توکسیک دوزهای ۰/۵ و ۴/۵ میلی گرم بر کیلوگرم از متیل مرکوری کلراید را در روزهای ۱۵، ۱۶و ۱۷ آبستنی بر تعدادی از پارامترهای بیوشیمیایی، بافتی و تجمع جیوه در برخی از بافت های نوزادان موش صحرایی ۲۵ روزه انجام شد.

روش بررسی:

این مطالعه تجربی بر روی ۲۱ سر موش صحرایی ماده بالغ، نژاد ویستار با وزن تقریبی ۲۰۰-۱۸۰ گرم در محل پرورش حیوانات آزمایشگاهی دانشگاه آزاد اسلامی واحد شهرکرد انجام گرفت. موش های صحرایی ماده در دریافت آب آشامیدنی و غذای مخصوص پلت شده آزاد بودند. هر دو سر موش صحرایی ماده به مدت ۱۲ ساعت (از ساعت ۷ شب تا ۷ صبح روز بعد) با یک موش صحرایی نر مجاور و بعد از آن برای تایید آبستنی، بوسیله سواپ استریل از مهبل موش صحرایی ماده گسترشی بر روی لام تهیه، و با استفاده از متیلن بلو رنگ آمیزی و سپس گسترش در زیر میکروسکوپ مورد بررسی قرار گرفت. در صورت مشاهده اسپرم آن روز، روز اول آبستنی در نظر گرفته شد (۱۸،۱۷). موش های صحرایی ماده آبستن در ۳ گروه هفت تایی (n=۷) (۱۹) شامل دو گروه تیمار و یک گروه شاهد تقسیم و در روزهای ۱۵، ۱۶و ۱۷ آبستنی متیل مرکوری کلراید (شرکت سیگما آلدریچ آمریکا) با سرنگ انسولینی استریل به صورت داخل صفاقی دریافت کردند. مقدار تزریق در گروه های اول و دوم به ترتیب ۰/۵و ۴/۵ میلی گرم به ازای هرکیلوگرم وزن بدن از متیل مرکوری کلراید و در گروه کنترل، نرمال سالین با حجم برابر گروه های اول و دوم به صورت داخل صفاقی تزریق شد.

بعد از گذشت ۲۵ روز از زمان تولد، از هر گروه تیمار تعداد ۶ سر نوزاد نر (۱۹) به صورت تصادفی انتخاب و پس از توزین بوسیله ترازوی دیجیتال با دقت ۰/۰۱ گرم، هر نوزاد به آرامی مقید و با استفاده از کلروفرم بیهوش وخون گیری از قلب بدون ماده ضد انعقاد جهت تهیه سرم انجام شد. نمونه های بافتی مغز، کبد و کلیه به منظور بررسی ضایعات بافتی جمع آوری شدند. برای این منظور نمونه های بافتی جهت بررسی در فرمالین بافر ۱۰ درصد نگهداری و پس از قالب گیری با پارافین برش هایی به ضخامت ۵ تا ۶ میکرون تهیه و به روش رایج هماتوکسیلین و ائوزین رنگ آمیزی شدند (۱۸،۱۷).

نمونه های سرم و بافت جهت بررسی تغییرات بیوشیمیایی و مقدار تجمع جیوه تا زمان آزمایش در دمای ۷۰- درجه سانتیگراد نگهداری شدند. سنجش فعالیت آنزیم‌های آلکالین فسفاتاز، آلانین آمینوترانسفراز، آسپارتات آمینو ترانسفراز (کیت شرکت پارس آزمون -ایران)، گاما گلوتامیل ترانسفراز (کیت شرکت بیوسیستم -اسپانیا) با استفاده از دستگاه اتوآنالایزر مدل (RA1000) و هورمون تری یدوتیرونین، تیروکسین و هورمون رشد (کیت شرکت اوریون-فنلاند) به روش رادیوایمونواسی از طریق شمارشگر گاما اندازه گیری شدند.

تعیین میزان تجمع جیوه در مغز، تیروئید، کبد و کلیه به روش جذب اتمی هیدریدی (Spectrophotometry atomic absorption) با دستگاه جذب اتمی (مدل AAnalyst 200) با سیستم هیدرید، ساخت کارخانه پرکین المر (Perkin elmer) آمریکا انجام شد.

نتایج با استفاده از آزمون های ناپارامتریک به روش کروسکال والیس و سپس آزمون مقایسه من ویتنی مورد ارزیابی قرار گرفتند (۱۹). مقدار P<۰/۰۵ سطح معنی

دار بین گروه ها در نظر گرفته شد. نتایج هستولوژیک به صورت توصیفی بررسی و گزارش گردید.

یافته ها:

توزین نوزادان موش صحرایی ۲۵ روزه نشان داد که وزن نوزادان گروه های تیمار یک و دو (به ترتیب ۵۰/۴±۰/۰۸ و ۴۸/۴±۰/۱۲ گرم) به طور معنی داری نسبت به گروه شاهد (۶۲/۵±۳۱ گرم) کاهش یافته است (P=۰/۰۳۲). آنالیز بیوشیمیایی سرم نشان داد که افزایش معنی دار در سطح آنزیم آلکالین فسفاتاز گروه دو نسبت به گروه یک و شاهد وجود دارد (P<۰/۰۵). اما افزایش سطح آنزیم آلکالین فسفاتاز گروه یک نسبت به گروه شاهد معنی دار نبود (P>۰/۰۵). اختلاف آماری معنی داری در مقدار هورمون تری یدوتیرونین در بین گروه های تیمار و شاهد وجود داشت (P=۰/۰۱۱). بررسی مقایسه ای دو به دو بین گروه ها، افزایش مقدار هورمون تری یدوتیرونین در گروه دو نسبت به گروه شاهد و همچنین افزایش مقدار هورمون تری یدوتیرونین در گروه یک نسبت به گره شاهد معنی‌دار بود (P<۰/۰۵). افزایش مقدار هورمون تری یدوتیرونین در گروه دو نسبت به گروه یک معنی‌دار نبود.

جدول شماره ۱: اثر متیل مرکوری کلراید بر برخی ازپارامترهای بیوشیمیایی و وزن نوزادان ۲۵ روزه موش صحرایی.

پارامترهای بیوشیمیایی	گروه شاهد	گروه یک (۰/۵ mg/kg)	گروه دو (٤/٥mg/kg)	Pvalue
آلکالین فسفاتاز(u/lit)	[b]۱۳۳۷/ ۷۷±۳۱٦/۰۹	[b]۱۵۸٤/۳۳±۸۷/٦٤	[a]۱۷۷۸/٦٦±۱٦٤/۰۱	P=۰/۰٤۲
هورمون تریدوتیرونین (ng/dl)	[b]۱۰۳/٦٤±۳۰/٥٤	[a]۱۳٦/٦۰±۱۱/۸٦	[a]۱٥۸±۱٦/۸۲	P=۰/۰۱۱
هورمون تیروکسین (µg/dl)	[a]٤/۲۳±۱/٤٤	[a]٤/٥۷±۰/٥٥	[a]٤/٦۰±۰/۷۰	P= ۰/۳۳۱
آلانین آمینو ترانسفراز (U/lit)	[a]۷٤/۸۷±۳۱/٦٤	[a]۸۸/٦٦±۱٥/۸۸	[a]۱۱۹/۰۰±۷/۰۰	P=۰/۱۰۳
آسپارتات آمینوترانسفراز (U/lit)	[a]۲۰۹/٥۰±٥۳/۰٤	[a]۲۳۹/۳۳±٥٦/٤٥	[a]۲۸۸/٦٦±۸۷/۳۲	P=۰/٤۹٥
گاما گلوتامیل ترانسفراز (U/lit)	[a]۲/۰۷±۱/٥٤	[a]۲/٥۰±۱/۷٦	[a]۲/۰۰±۰/۰۰	P=۰/۱۸۱
هورمون رشد (mIU/lit)	[b]۳/۹٦±۱/۹۳	[a]۱/۲۷±۰/۹٥	[a]۲/٥۱±۲/۱۰	P=۰/۰۲٥

حجم نمونه ٦ سر نوزاد موش صحرایی نر در هر گروه.
حروف غیر مشابه در هر ردیف نشان دهنده اختلاف معنی دار P< ۰/۰۵ بین گروه های تحت مطالعه می باشد.
داده ها به صورت "انحراف معیار±میانگین" می باشد.

همچنین کاهش هورمون رشد در گروه های یک و دو نسبت به گروه شاهد معنی دار بود (P<۰/۰۵). بین گروه های تحت مطالعه تغییر معنی‌داری در پارامترهای آنزیمی آلانین آمینوترانسفراز، آسپارتات آمینوترانسفراز و هورمون تیروکسین، گاما گلوتامیل ترانسفراز وجود نداشت (P>۰/۰۵) (جدول شماره ۱). بین دوزهای ۰/۵ و ۴/۵ mg/kg اختلاف آماری معنی دار در میزان تجمع جیوه در کبد، کلیه، تیروئید و مغز وجود داشت (P<۰/۰۵). به طوری که با افزایش دوز متیل مرکوری کلراید، میزان تجمع جیوه در بافت افزایش یافته بود (جدول شماره ۲).

مطالعه میکروسکوپیک بافت کبد در گروه های تیمار نشان داد بافت کبدی دارای لبول های مشخص بود و محدوده لبول های مجاور نیز مشخص بود، نظم سلول های کبدی حفظ شده بود و سلول های کبدی به طور منظم و شعاعی به اطراف کشیده شده

جدول شماره ۲: اثر مرکوری کلراید بر تجمع بافتی جیوه در بافت های مغز، تیروئید، کلیه و کبد در گروه های تیمار

گروه / نمونه بافت	گروه یک (۰/۵ mg/kg)	گروه دو (٤/٥mg/kg)	Pvalue
مغز	۰/۳۹۱۸±۰/۰۲٦۸٦	۲/۸۷۲۵±۰/۳۳۷۵۸	p=۰/۰۰۵
تیروئید	۰/۱۷۵۳±۰/۰۱۵۵۲	۱/۰۱۰۳±۰/۰۲۰۲۱	p=۰/۰۰۲
کلیه	۰/۰۲۸۸±۰/۰۰۸۵٤	۰/۲٦۱۰±۰/۰۲۳۵٤	p=۰/۰۰۵
کبد	۰/۰٦٤٥±۰/۰۱۰٤۷	۰/۱۲٦۸±۰/۰۱۰۳۷	p=۰/۰۰۲

حجم نمونه ٦ سر نوزاد موش صحرایی نر در هر گروه. داده ها به صورت "انحراف معیار±میانگین" می باشد.

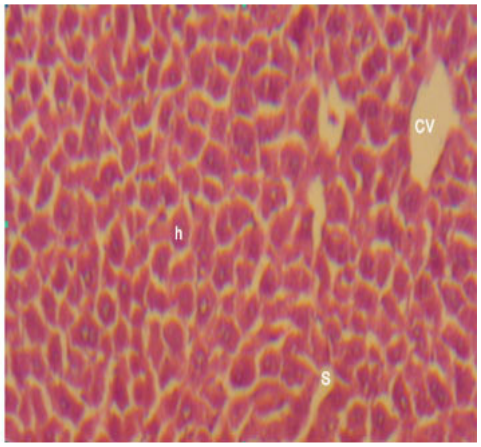

تصویر شماره ۱: اثر متیل مرکوری کلراید بر بافت کبد در نوزاد موش صحرایی ۲۵ روزه.

نظم سلول های کبدی حفظ شده است و سلول های کبدی به طور منظم و شعاعی به اطراف کشیده شده اند. هسته سلول ها نرمال و هستک در آنها نیز دیده می شود. (رنگ آمیزی H&E، ۱۰۰x).

CV: سیاهرگ مرکزی، s: سینوزوئید، h: سلول کبدی.

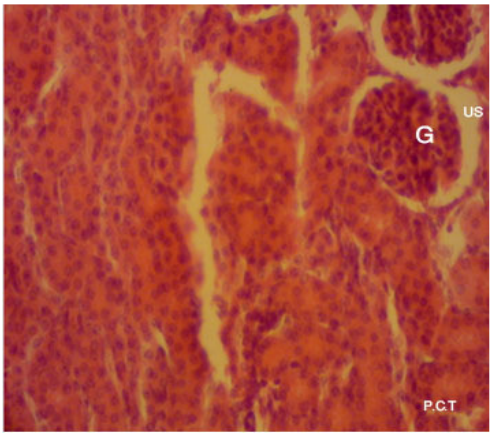

تصویر شماره۲ : اثر متیل مرکوری کلراید بر بافت کلیه در نوزاد موش صحرایی ۲۵ روزه

هیچ گونه آسیبی در توبول های کلیه، کلافه گلومرولی و بافت بینابینی مشاهده نمی شود. (رنگ آمیزی H&E، ۱۰۰x).

G: گلومرول، US: فضای ادراری، PCT: لوله های پیچیده نزدیک.

بودند. هسته سلول ها نرمال بودند و هستک در آنها دیده می‌شد (تصویر شماره ۱). مطالعه میکروسکوپیک بافت کلیه در گروه های تست هیچگونه آسیبی را در توبول های کلیه و کلافه گلومرولی و بافت بینابینی نشان نداد (تصویر شماره ۲). مطالعات میکروسکوپیک بافت مغز در گروه مورد آزمایش در نورون های هیپوکامپ، سلول های آپوپتیک را به صورت تغییر در مورفولوژیک هسته تراکم در کروماتین هسته را نشان داد و منطقه CA3 هیپوکامپ گروه های تیمار ۰/۵ و ۴/۵ میلی گرم به ازای هر کیلوگرم وزن بدن نسبت به گروه شاهد دچار کاهش ضخامت شده بودند (تصویر شماره ۳).

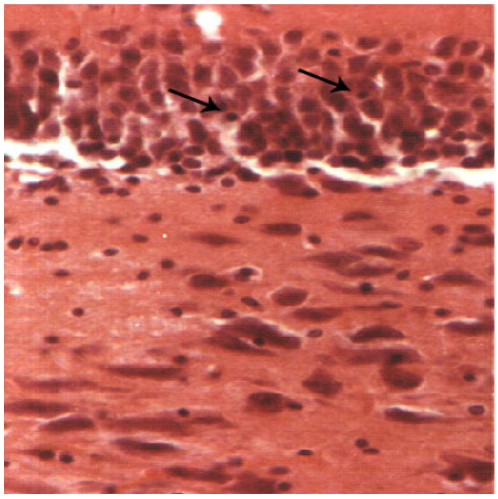

تصویر شماره ۳: اثر متیل مرکوری کلراید بر هیپوکامپ نوزاد موش صحرایی ۲۵ روزه

محل پیکان سلول‌های آپوپتیک منفرد، تغییر در مورفولوژیک هسته و کروماتین متراکم شده را نشان می دهد (رنگ آمیزی H&E، ۱۶۰x). (گروه ۰/۵ mg/kg)

بحث:

تمام ترکیبات جیوه برای انسان و حیوانات سمی هستند، اما ترکیبات آلی، بویژه متیل مرکوری و دی متیل مرکوری از قـــدرت سمیت بالاتری برخوردارند (۱). گروه های سولفیدریل جزء مهمی از پروتئین های بدن را تشکیل می دهند. جیوه یک مهار کننده‌ی قوی سولفیدریل است، بنابراین جیوه می تواند طیف وسیعی از آسیب ها همچون: اختلال در تکامل سیستم اعصـــاب مرکزی (۱۹،۹) آسیب به سلول های شبکیه چشم (۲۰)، بیماری های قلبی عروقی (۲) کاهش سیستم ایمنی، آلرژی و بیماری های خود ایمن را در بدن باعث شود (۲۱). مطالعات تجربی محققین نشان داده که جنس نر به علت اختلاف در فعالیت دفاعی آنتی اکسیدانت مغزی و متابولیسم متیل مرکوری نسبت به جنس مـــاده حساس تر است (۲۳،۲۲). به همین دلیـــل جهت نمونه گیری از نـــوزادان نر در گروه های تحت مطالعه استفاده شد. این مطالعه نشان داد که مواجه نوزادان با متیل مرکوری کلراید در دوران جنینی موجب بالا رفتن هورمون تری یدوتیرونین و همچنین باعث پایین آمدن هورمون رشد می‌شود. علاوه بر این، مطالعات نشان داده که در وضعیت هیپوتیروئیدی فعالیت نوع دوم دی یدیناز (5′-iodothyronine deiodinase) افزایش می یابد و کنترل بیان ژن هورمون رشد بوسیله هورمون تیروئیدی کنترل می شود. از طرفی در حالت هیپرتیروئیدیسم فعالیت نوع دوم دی یدیناز در هیپوفیز، سیستم اعصاب مرکزی و چربی قهوه ای کاهش یافته است (۲۴). مـــواجه نوزادان موش نول (null) یا تیپ وحشی با دوزهـــای پایین متیل مـــرکوری باعث تغییر در فعالیت دی یدینـــاز می گردد، و مواجه با متیل مرکوری نتیجه‌اش کاهش فعالیت تیپ ۳ دی یدیناز (5-iodothyronine deiodinase) مغزاست، بنابراین ثابت شده در مسمومیت با متیل مرکوری سطح هورمون تیروکسین ثابت و افزایش هورمون تیرویدو تیرونین در بافت مغز جنین اتفاق می افتد (۲۵). افزایش هورمون تری یدوتیرونین و ثابت ماندن تیروکسین در تحقیق ما با بررسی های فوق مطابقت دارد. تحقیقات Okada و Kopchick نشان داد که کاهش هورمون رشد با اختلال در رشد و متابولیسم بدن همراه است. مطالعات نشان داده فعالیت نوع سوم دی یدیناز در نوزادان که باعث تبدیل شدن تری یدوتیرونین (T3) به دی یدوتیرونین (T2) می شود نسبتاً بالاست و تیپ ۳ دی یدیناز توسط تری یدوتیرونین (T3) تنظیم می شود (۲۶). مطالعـــات فیزیولـــوژیک Leal Cerro (۲۷) نشان داد که کمبود هـــورمون رشد و بدنبال آن هیپرتیروئیدیسم باعث کاهش وزن و کاهش تراکم استخوانی می شود. نتایج Mori و همکاران (۲۹،۲۸) نشان داد که متیل مـــرکوری از فعالیت تیپ ۲ یـــدوتیرونین دی یـــدیناز در سلول های GH3 نوروبلاستومای موش ممانعت نموده و بدنبال آن از تولید هورمون رشد توسط سلول های GH3 جلوگیری به عمل می آید. Rizzo و Furst (۳۰) در بررسی تاثیر جیوه بر روی رشد جنین، مشاهده کردند مادرانی که

در روزهای ۵ و ۱۲ آبستنی جیوه با دوز ۷ میلی گرم به ازای هر کیلوگرم وزن دریافت کرده بودند، جنین ها رشـــد کم داشته‌اند. احتمال می رود که تغییرات هورمون رشد به دلیل تاثیرات مخرب متیل مرکوری بر روی مغز و به خصوص هیپوفیز قدامی یا اثر آن بر روی کبد و در نتیجه تغییر در فاکتور رشد شبه انسولینی (IGF-1) یا سوماتومیدین C باشد. زیرا سوماتومیدین C، مهمترین عامل تنظیم هورمون رشد به شمار می‌رود (۳۱). مطالعات نشان داده که مسمومیت حاد با کلرید جیوه در موش های صحرایی باعث آسیب به کبد، کلیه و ریه ها می شود که با افزایش پراکسیدازهای چربی و کاهش معنی دار در گلوتاتیون و غیر فعال شدن سوپراکسیداز دیسموتاز و کاتالاز در ارتباط است (۲). محققین گزارش کرده اند که سلول‌های نوروبلاستومای موش به اثرات توکسیک متیل مرکوری نسبت به سلول‌های فیبروبلاست انسان و گلیومای غیر نورونی موش صحرایی حساس‌ترند (۱۶). در این تحقیق تفـــاوت معنی داری در میـــزان آنزیم‌های آلانین آمینو ترانسفراز، آسپارتات آمینوترانسفراز، گاما گلوتامیل ترانسفراز بین گروه های تحت مطالعه و شاهد مشاهده نشد و از طرف دیگر فعالیت انزیمی آلکالین فسفاتاز گروه دو نسبت به گروه یک و شاهد معنی دار بود ولی میزان فعالیت آنزیم گاما گلوتامیل ترانسفراز معنی دار نبود، به نظر می رسد افزایش آلکالین فسفاتاز منشاء کبدی نداشته باشد بلکه ممکن است به علت عوارض استخوانی باشد (۳۲). آلکالین فسفاتاز در بیماری های متابولیکی استخوان از قبیل، استئوپورز، استئومالاسی، هیپرپاراتیروئیدیسم، تیروتوکسیکوز و سایر اختلالات که در آنها تشکیل استخوان در نتیجه عمل سلول های استئوبلاستیک به منظور تلاش برای تجدید استخوان که توسط فعالیت کنترل نشده استئوکلاست ها تخریب شده، افزایش می یابد (۳۲). بنابراین می توان نتیجه گیری کرد که متیل مرکوری کلراید در این دوزها تاثیر بر روی کبد نوزادان نداشته است و سلول های هپاتوسیت کبد نسبت به اثرات توکسیک متیل مرکوری مقـــاوم و از قدرت رژنراسیون بالایی برخوردار بوده اند و یا احتمالاً در دوران جنینی ضایعه ایجاد شده و بدنبال آن رژنراسیون صورت گرفته است. همچنین بررسی های ما نشان داد که مقدار تجمع جیوه در سیستم اعصاب مرکزی و تیروئید بیش از کلیه و کبد است به طوری که در دوزهای بسیار پائین تجمع جیوه در بافت مغز نوزادان افزایش یافته بود. این نتایج بر خلاف نتایج بدست آمده از تحقیقات Hussain و همکاران بود. بطوری که آنها در مطالعات خود متیل مرکوری کلراید را به میزان ۰/۲-۰/۵ mg/kg در موش صحرایی به مدت ۱۴ روز تزریق کردند و با روش اتمیک ابزوربشن میزان تجمع آن را مورد بررسی قراردادند و به این نتیجه رسیدند که میزان تجمع بافتی جیوه در کلیه بسیار بیشتر از مغز و کبد است (۳۳). همچنین Johansen و همکاران میـــزان تجمع جیوه در بافت های کبد، کلیه و طحال بدن انسان به روش اتمیک ابزوربشن مورد بررسی قرار دادند و مشاهده کردند که ابتدا کلیه ها و سپس کبد و طحال دارای بیشترین میزان جیوه هستند (۳۴). به نظر می رسد که کاهش رشد و وزن نوزادان متولد شده از مادرانی که دوز بیشتری ازمتیل مرکوری کلراید را دریافت کرده اند می تواند ناشی اختلال در فعالیت مغز و غده تیروئید باشد که در اثر تجمع جیوه بر روی ترشح هورمون های رشد و تیروئیدی تاثیر گذاشته است. بنابراین پیشنهاد می شود به منظور بررسی تاثیر جیوه بر روی هورمون رشد و تیروئید، فاکتور رشد شبه انسولینی (IGF-1) یا سوماتومیدین C و فاکتور تحریک کننده تیروئید در مطالعات جداگانه ای مورد بررسی قرار گیرند.

نتیجه گیری:

بر اساس نتایج بدست آمده متیل مرکوری کلراید علاوه بر خاصیت نوروتوکسیک باعث افزایش

هورمون تری یدو تیرونین در گروه های تیمار شده است. این افزایش هورمون (T3) با دوز مصرفی متیل مرکوری کلراید رابطه مستقیم دارد و بنظر می رسد اثر مهاری متیل مرکوری کلراید بر فعالیت تیپ ۳ دی یدیناز (5-iodothyronine deiodinase) بیش از نوع دوم دی یدیناز (5′-iodothyronine deiodinase) است.

تشکر و قدردانی:

بدینوسیله از معاونت پژوهشی دانشگاه آزاد اسلامی واحد شهرکرد که ما را در انجام این تحقیق یاری نمودند تشکر می نماییم.

منابع:

1. Gochfeld M. Cases of mercury exposure, bioavailability and absorption. Ecotoxicol Environ Saf. 2003 Sep; 56(1): 174-9.

2. Virtanen JK, Rissanen TH, Voutilainen S, Tuomainen TP. Mercury as a risk factor for cardiovascular diseases. J Nutr Biochem. 2007 Feb; 18(2): 75-85.

3. Brent J, Wallace K, Burkhart K. Critical care toxicology diagnosis and management of the critically. Poisoned patient. 1st ed. Philadelphia: Elsevier Mosby; 2005.

4. Faustman EM, Ponce RA, Ou YC, Mendoza MA, Lewandowski T, Kavanagh T. Investigations of methylmercury-induced alterations in neurogenesis. Environ Health Perspect. 2002 Oct; 110(Suppl 5): 859-64.

5. Fournier F, Karasov WH, Kenow KP, Meyer MW, Hines RK. The oral biovaliability and toxicokinetics of methylmercury in common loon (Gavia immer) chicks. Comp Biochem Physiol A Mol Integr Physiol. 2002 Nov; 133(3): 703-14.

6. Mahaffey KR. Recent advances in recognition of low-level methylmercury poisoning. Curr Opin Neurol. 2000 Dec; 13(6): 699-707.

7. Coluccia A, Borracci P, Giustino A, Sakamoto M, Carratu MR. Effects of low dose methylmercury administration during the postnatal brain growth spurt in rats Neurotoxicol Teratol. 2007 Mar-Apr; 29(2): 282-7.

8. Goto CS. Heavy metal intoxication. In: Nelson textbook of pediatrics. Philadlphia: WB Saunders Co; 2000. P: 2154-56.

9. Bertossi M, Girolamo F, Errede M, Virgintino D, Elia G, Ambrosi L, et al. Effects of methylmercury on the microvasculature of the developing brain. Neurotoxicology. 2004 Sep; 25(5): 849-57.

10. Sanfeliu C, Sebastia J, Kim SU. Methylmercury neurotoxicity in cultures of human neurons, astrocytes, neuroblastoma cells. Neurotoxicology. 2001 Jun; 22(3): 317-27.

11. Vicente E, Boer M, Netto C, Fochesatto C, Dalmaz C, Rodrigues Siqueira I, et al.Hippocampal antioxidant system in neonates from methylmercury- intoxicated rats. Neurotoxicol Teratol. 2004 Nov-Dec; 26(6): 817-23.

12. Nishida M, Muraoka K, Nishikawa K, Takagi T, Kawada J. Differential effects of methylmercuric chloride and mercuric chloride on the histochemistry of rat thyroid peroxidase and the thyroid peroxidase activity of isolated pig thyroid cells. J Histochem Cytochem. 1989 May; 37(5): 723-7.

13. Baraldi M, Zanoli P, Tascedda F, Blom JMC, Brunello N. Cognitive deficits and changes in Gene expression of NMDA Receptors after prenatal methyl mercury exposure. Environ Health Perspect. 2002 Oct; 110(Suppl 5): 855-8.

14. Park EJ, Park K. Induction of reactive oxygen species and apoptosis in BEAS-2B cells by mercuric chloride. Toxicol In Vitro. 2007 Aug; 21(5): 789-94.

15. Manfroi CB, Schwalm FD, Cereser V, Abreu F, Oliveira A, Bizarro L, et al. Maternal milk as Methylmercury source for suckling mice: neurotoxic effects involved with the cerebellar glutamatergic system. Toxicol Sci. 2004 Sep; 81(1): 172-8.

16. Miura K, Koide N, Himeno S, Nakagawa I, Imura N. The involvement of microtubular disruption in Methylmercury- Induced apoptosis in neuronal and nonneuronal cell lines. Toxicol Appl Pharmacol. 1999 Nov; 160(3): 279-88.

17. Namjoo AR, Rafieian M, Azizi S, Talebi- Juneghani A. [Histopathologic effect of carthamus tinctorius on the brain, liver and kidney of the new born mice. J Shahrekord Univ Med Sci. 2010 winter; 11(4): 38-45.]Persian

18. Namjoo AR, Karimi I, Azizi S, Ansarinia M. [Histopathologic effects of methadone on central nervous system of mice newborns in suckling period. J Shahrekord Univ Med Sci 2011; 13(1): 1-9.]Persian

19. Küskü-Kiraz1 Z, Mehmetçik G, Dog ru-Abbasoglu S, Uysal M. Artichoke leaf extract reduces oxidative stress and lipoprotein dyshomeostasis in rats fed on high cholesterol diet. Phytother Res. 2010; 24: 565-70.

20. Goto Y, Shigematsu J, Tobimatsu S, Sakamoto T, Kinukawa N, Kato M. Different vulnerability of Rat retinal cells to methylmercury exposure. Curr Eye Res. 2001 Sep; 23(3): 171-8.

21. Araragi S, Kondoh M, Kawase M, Saito S, Higashimoto M, Sato M. Mercuric chloride induces apoptosis via a mitochondrial dependent pathway in human leukemia cells. Toxicology. 2003 Feb; 184(1): 1-9.

22. Rossi AD, Ahlbom E, Ogren SO, Nicotera P, Ceccatelli S. Prenatal exposure to methylmercury alters locomotor activity of male but not female rats. Exp Brain Res. 1997 Dec; 117(3): 428-36.

23. Gimenez – Liort L, Ahlbom E, Dare E, Vahter M, Ogren S, et al. Prenatal exposure to methylmercury changes dopamine – modulated motor activity during early ontogeny: age and gender – dependent effects. Environ Toxicol Pharmacol. 2001 Jan; 9(3): 61-70.

24. De Picoli Souza K, Silva FG, Nunes MT. Effect of neonatal hyperthyroidism on GH gene expression reprogramming and physiological repercussions in rat adulthood. J Endocrinol. 2006 Aug; 190(2): 407-14.

25. Soldin OP, O'Mara DM, Aschner M. Thyroid Hormones and Methylmercury. Biol Trace Elem Res. 2008 Winter; 126(1-3): 1-12.

26. Okada S, Kopchick JJ. Biological effects of growth hormone and its antagonist. Trends Mol Med. 2001 Mar; 7(3): 126-32.

27. Leal Cerro A. Long-term challenges in growth hormone treatmen. Horm Res. 2004; 62(Suppl 4): 23-30.

28. Mori K, Yoshida K, Nakagawa Y, Hoshikawa S, Ozaki H, Ito S, et al. Methylmercury inhibition of type II 5'-deiodinase activity resulting in a decrease in growth hormone production in GH3 cells. Toxicology. 2007 Jul; 237(1-3): 203-9.

29. Mori K, Yoshida K, Hoshikawa S, Ito S, Yoshida M, Satoh M, et al. Effects of perinatal exposure to low doses of cadmium or methylmercury on thyroid hormone metabolism in metallothionein-deficient mouse neonates. Toxicology. 2006 Nov; 228(1): 77-84.

30. Rizzo AM, Furst A. Mercury teratogenesis in the rat. Proc. West. Pharmacol Soc. 1972; 15: 52-4.

31. King MW. Structure and function of hormones: growth hormone [dissertation]. Indiana: Indiana State University; 2006.

32. Rakhshan M, Mohammadnejad J, Mota A, Javani F, Rajabi Bazl M. [Tietz Fundamentals of clinical chemistry. 1st ed. Tehran: Andisheh Rafi Pub; 2011.]Persian

33. Hussain S, Atkinson A, Thompson SJ, Khan AT. Accumulation of mercury and its effect on antioxidant enzymes in brain, liver and kidney of mice. J Environ Sci Health B. 1999 Jul; 34(4): 645-60.

34. Johansen P, Mulvad G, Pedersen HS, Hansen JC, Riget F. Human accumulation of mercury in Greenland. Sci Total Environ. 2007 May; 377(2-3): 173-8.

Journal of Shahrekord University of Medical Sciences
(J Shahrekord Univ Med Sci) 2012 May, June; 14(2): 101-111. **Original article**

The toxicity effect of methyl mercury chloride on newborn rat: Enzymatic, histology change and mercury accumulation

Namjoo AR (PhD)[1]*, Kargar SAR (PhD)[2], Heidarian E (PhD)[3], Ashje A (DVM)[4], Malki S (DVM)[4]

[1]Pathology Dept., Shahrekord Branch, Islamic Azad University, Sharekord, I.R. Iran; [2]Biochemistry Dept., Shahrekord Branch, Islamic Azad University Shahrekord I.R. Iran and Clinical biochemistry Research Center, Shahrekord, I.R. Iran; [3]Medical Plants Research Center, Shahrekord University Medical Sciences, Shahrekord, I.R. Iran; [4]Veterinary Dept., Shahrekord Branch, Islamic Azad University, Shahrekord, I.R. Iran.

Received: 26/June/2011 Revised: 23/Dec/2011 Accepted: 5/March/2012

Background and aims: Methyl mercury is a well- known environmental pollutant and toxicant to the nervous tissue, particularly during development of prodecure of brain. Low concentration of methyl mercury chloride (MMC) can be transferred to the fetus through the placenta and to newborn offspring through dam. This study aimed at investigating the toxicity significant difference effect of methyl mercury chlyoride on nearborn rat.

Methods: In this experimental study 21 adult female Wistar rats were devided in 3 groups, 2 experimental and 1 control group, the experimental groups were inoculated with MMC 0.5 and 4.5 mg/kg on the 15th, 16th and 17th gestation days. On day 25 after birth, 6 newborn rats from each experimental group were anesthetized. Blood samples were collected, alanine amino transferase (ALT), gamma glutamyle transferase (GGT), aspartate amino transferase (AST), alkaline phosphatase (ALP), tri iodo thyronine (T3), thyroxine (T4) and growth hormone (GH) were determined according to routine laboratory methods and the amount of mercury accumulation in some tissues were measured using atomic absorbtion. Histological examination of the brain, liver and kidney were also performed. The data were analyzed using Kruskal-Wallis and Mann Whitny tests.

Results: Serum analysis showed no significant difference in the experimental groups in GGT, AST, ALT, T4 compared to control group ($P>0.05$). Also ALP, T3 and GH significantly increased compared to the control group ($P<0.05$). The mercury accumulation significantly increased retrospectively in brain, thyroid, kidney and liver with the increase in the injection dose ($P<0.005$). In the histopathologic study of the brain, degeneration and apoptosis were observed.

Conclusion: This study showes that exposure to the low doses of induced MMC, reduces T3, growth hormone and it decreases ALP level in experimental groups compared to the control group. It may impair memory, learning and growth.

Keywords: **Alkaline phosphatase, Aspartate amino transferase, Growth hormone, Gamma glutamyle transferase, Methyl Mercury Chloride, Triiodothyronine.**

Cite this article as: Namjoo AR, Kargar SAR, Heidarian E, Ashje A, Malki S. The toxicity effect of methyl mercury chloride on newborn rat: Enzymatic, histology change and mercury accumulation. J Shahrekord Univ Med Sci. 2012 May, June; 14(2): 101-111.]Persian

***Corresponding author:**
Pathology Dept., Shahrekord Branch, Islamic Azad University, Rahmatieh, Shahrekord. I.R. Iran, Tel: 00983813361045, E-mail: ar.namjo72@gmail.com